

УДК 616.36-008.811.6-053.2

**В.С. Березенко, Х.З. Михайлюк**

## Синдром Жубера як причина холестази в дітей

ДУ «Інститут педіатрії, акушерства і гінекології імені академіка О.М. Лук'янової НАМН України», м. Київ

Modern Pediatrics. Ukraine. 7(111): 64-71. doi 10.15574/SP.2020.111.64

**For citation:** Berezenko VS, Mikhailyuk HZ. (2020). Joubert's syndrome as a cause of cholestasis in children. Modern Pediatrics. Ukraine. 7(111): 64-71. doi 10.15574/SP.2020.111.64

Наведено літературні дані та власне спостереження синдрому Жубера в дитини дошкільного віку. Цей синдром супроводжується хронічним внутрішньопечінковим холестазом, характерними дизморфіями обличчя, вродженими вадами сечовидільної системи, змінами очей, підтверджується молекулярно генетичним дослідженням мутації гена TMEM67. Розглянуто діагностичні аспекти даної патології.

**Опис клінічного випадку.** Хлопчик К, госпіталізований до відділення дитячої гепатології. Тяжкість стану зумовлена дихальною та нирковою недостатністю, декомпенсованим ацидозом. На момент госпіталізації висловлював скарги на задуху, виразний свербіж шкірних покривів, блідість і сухість шкіри, поганий апетит та відставання у фізичному розвитку. При огляді стигми дизембріогенезу: велика окружність голови, витягнуте обличчя, виступаючий лоб, високі округлі брови, глибоко посажені очі, гіпертелоризм, антимонголоїдний розріз очей, низько розташовані вушні раковини. Шкіра бліда, суха, з розчухами на згинальних поверхнях рук та ніг, огрубіла в ділянці гомілковоступневих, променевоzap'ястних та суглобів кистей рук, зі слідами ліхенізації, саден та гіперпігментації. Помірно виразна пальмарна еритема, судинна сітка на передній черевній стінці, деформація нігтьових пластинок за типом годинникових скелець. Живіт збільшений за рахунок гепатоспленомегалії. Проведено клініко-параклінічне обстеження, консультований суміжними спеціалістами. На основі отриманих даних та молекулярно-генетичного обстеження встановлено діагноз.

**Висновок.** Синдром Жубера може мати клініку, подібну до холестатичних захворювань печінки з типовою клінічною та лабораторною симптоматикою. Молекулярно-генетичне дослідження важлива складова діагностики в дітей з патологією печінки, поєднаною з ураженням інших органів та систем. Успішне лікування можливе лише за умови мультидисциплінарного підходу.

Дослідження виконано згідно з принципами Гельсінської Декларації. Протокол дослідження ухвалено Локальним етичним комітетом зазначеної в роботі установи. На проведення досліджень отримано інформовану згоду батьків дитини.

Автори заявляють про відсутність конфлікту інтересів.

**Ключові слова:** синдром Жубера, холестаз, діти.

### Joubert's syndrome as a cause of cholestasis in children

**V.S. Berezenko, H.Z. Mikhailyuk**

SI «Institute of Pediatrics, Obstetrics and Gynecology named after academical O.M. Lukyanova of the NAMS of Ukraine», Kyiv

Literature review and a case report of Joubert syndrome in a preschool child are presented. This syndrome is accompanied by chronic intrahepatic cholestasis, characteristic facial dysmorphism, congenital malformations of the urinary system, eyes pathology, confirmed by a molecular genetic test of TMEM67 gene mutations. Diagnostic aspects of this pathology have been reviewed.

**The clinical case description.** Boy K was admitted to the pediatric hepatology department with respiratory and renal failure, decompensated acidosis. On admission, complaints included shortness of breath, severe itching, pale and dry skin, poor appetite and delayed physical development. On examination, dysembryogenic stigmata: large head circumference, elongated face, protruding forehead, high rounded eyebrows, deeply set eyes, hypertelorism, antimongoloid incision of the eyes, low auricles. The skin was pale, dry with the scratch marks on the arms and legs flexor surfaces. Ankles, wrists skin lichenification, bruising and hyperpigmentation was observed. Moderate palmar erythema, spider veins on the abdomen, watch-glass nails were present. The abdomen was enlarged due to hepatosplenomegaly. A clinical and paraclinical examination was conducted, the patient was consulted by related specialists. Based on the obtained data and molecular genetic examination, the diagnosis was made.

**Conclusion.** Joubert's syndrome may have a clinical presentation similar to that in cholestatic liver disease with typical clinical and laboratory symptoms. The molecular genetic testing is an important workup component in children with liver pathology combined with damage to other organs and systems. Successful treatment is possible providing a multidisciplinary approach used.

The study was conducted by the principles of the Declaration of Helsinki. The research protocol was approved by the Local Ethics Committee of the abovementioned institution. Informed consent of the child's parents was obtained for the research.

The authors declare no conflict of interest.

**Keywords:** Joubert syndrome, cholestasis, children

### Синдром Жубера как причина холестаза у детей

**В.С. Березники, Х.З. Михайлюк**

ГУ «Інститут педіатрії, акушерства і гінекології імені академіка О.М. Лук'янової НАМН України», г. Київ

Приведены литературные данные и собственное наблюдение синдрома Жубера у ребенка дошкольного возраста. Этот синдром сопровождается хроническим внутрипеченочным холестазом, характерными дизморфиями лица, врожденными пороками мочевыделительной системы, патологией глаз, подтверждается молекулярно-генетическим исследованием мутации гена TMEM67. Рассмотрены диагностические аспекты данной патологии.

**Описание клинического случая.** Мальчик К, поступил в отделение детской гепатологии. Тяжесть состояния обусловлена дыхательной и почечной недостаточностью, декомпенсированным ацидозом. При поступлении были жалобы на удушье, выраженный зуд кожных покровов, бледность и сухость кожи, плохой аппетит и отставание в физическом развитии. При осмотре стигмы дизембріогенеза: большая окружность головы, вытянутое лицо, выступающий лоб, высокие округлые брови, глубоко посаженные глаза, гипертелоризм, антимонголоїдний разрез глаз, низко расположенные ушные раковины. Кожа бледная, сухая, с расчесами на сгибательных поверхностях рук и ног, огрубевшая в области голеностопных, лучезапястных и суставов кистей рук, со следами лихенизация, ссадин и гиперпигментациями. Умеренно выраженная пальмарная эритема, сосудистая сетка на передней брюшной стенке, деформация ногтевых пластинок по типу часовых стекол. Живот увеличен за счет гепатоспленомегалии. Проведено клинико-параклінічне обстеження, консультував суміжними спеціалістами. На основі отриманих даних та молекулярно-генетичного обстеження встановлено діагноз.

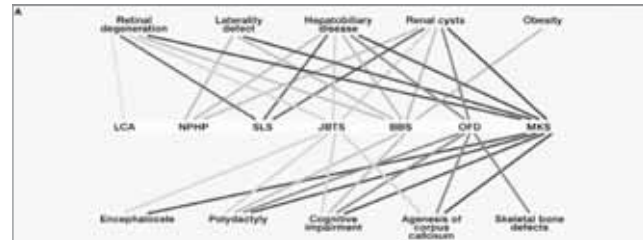
**Вывод.** Синдром Жубера может иметь клинику, подобную холестатическим заболеваниям печени с типичной клинической и лабораторной симптоматикой. Молекулярно-генетическое исследование — важная составляющая диагностики у детей с патологией печени, сочетающаяся с поражением других органов и систем. Диагностика и лечение данной патологии требуют мультидисциплинарного подхода. Исследование выполнено в соответствии с принципами Хельсинского Декларации. Протокол исследования принято Локальным этическим комитетом указанной в работе учреждения. На проведение исследований получено информированное согласие родителей ребенка.

Авторы заявляют об отсутствии конфликта интересов.

**Ключевые слова:** синдром Жубера, холестаза, дети

### Вступ

Ціліопатії — група плейотропних захворювань, викликаних генною мутацією, що призводить до синтезу аномального білка та порушення формування і функціонування цілій — в'їчастих структур на апікальній поверхні еукаріотичних клітин [11]. Цілії є похідними клітинної мембрани, в основі яких — мікротубуліновий комплекс, та виконують низку сенсорних функцій клітини, важливих для її диференціювання та виконання фізіологічних функцій. Існує два типи в'їлок — рухливі та нерухливі (первинні), які відіграють різну роль у фізіологічних процесах в організмі людини, сигналізації та розвитку клітин [11]. Ціліопатії — генетично гетерогенна група порушень унаслідок дисфункції рухливих і/або нерухливих в'їлок, викликаних мутаціями в генах, що локалізуються в комплексі «цілій-центросоми». Рухливі і нерухливі (первинні) в'їлки є майже повсюдними клітинними органами. Кількість зареєстрованих ціліопатій зростає, як і встановлених генів, асоційованих з



**Рис. 1.** Фенотипові прояви ціліопатій залежно від генетичної гетерогенності [14]

їх розвитком. Фенотипи, зумовлені генетично детермінованими змінами білків, визначають гетерогенність клінічних проявів захворювання [14].

Термін «ціліопатія» вживають із початку XIX століття. Перелік відомих ціліопатій продовжує зростати і включає в себе: синдром Барде–Бідля (BBS), нефронофтисис (NPHP), синдром Сеньйора–Локена (SNLS), синдром Альстрома (ALMS), синдром Меккеля–Грубера (MKS), синдром Жубера (JBTS), пероральний-лицьовий-цифровий синдром I типу (OFD 1), синдром Жуна (JATD), синдром

Таблиця 1

**Характеристика ціліопатій [1,3,4]**

Вид ціліопатій	Тип успадкування	Ген	Фенотипові ознаки
Автосомно-домінантна полікістозна хвороба нирок	Автосомно-домінантний	PKD1(16p13.31-13.12) PKD2(4q21-23)	Коркові та паренхіматозні кісти нирок, кістозна дилатація ниркових каналців; кісти печінки, селезінки, підшлункової залози, відставання у фізичному розвитку, стигми дизембріогенезу
Автосомно-рецесивна полікістозна хвороба нирок	Автосомно-рецесивний	PKD1(16p21.1-p12)	Утворення кіст у проксимальних каналцях нирок, синдром Поттера (епікант, мікрогнатія, низько розміщені вушні раковини, сплюснений ніс, западаюче підборіддя), вроджений фіброз печінки, симптоми респіраторного дистресу, аномалії розвитку жовчних проток, аномалії розвитку скелета, кінцівок, відставання у фізичному розвитку, гіпотрофія, відставання в зрості
Нефронофтисис (NPHP)	Автосомно-рецесивний	INVS* (9q31.1) CEP83 (12q22) ANKS6 (9q22.33) NEK8 (17q11.2) TTC21B (2q24.3) NPHP1 (2q13) NPHP4 (1p36) ANKS6 (9q22.33) GLIS2 (16q13.3) WDR19 (4p14) NPHP3 (3q21-22) XPNPEP3 (22q13.1)	Хронічна ниркова недостатність. А також: пігментний ретиніт, окуломоторна апраксія, ністагм, птоз, фіброз печінки, скелетні дефекти, мозочкова апраксія, зниження інтелекту, situs viscerum inversus, вади серця

Вид ціліопатій	Тип успадкування	Ген	Фенотипові ознаки
Синдром Жубера (JBTS)	Автосомно-рецесивний	AHI1 (6q23) NPHP1 (2q13) CEP290 (12q21) TMEM67 (8q22) RPGRIPL (16q12) ARL13B (3p12.3-q12.3) CC2D2A (4p15) B9D1 (17p11.2) CEP41 (7q32.2) CSPP1 (8q13.1q13.2) INPP5E (9q34.3) MKS1 (17q22) TCTN1 (12q24.11)	Дистрофія сітківки, колобома, ністагм, окуломоторна апраксія, ураження нирок, очей, синдром корінного зуба, енцефалоцеле, гідроцефалія, макроцефалія, судоми, вентрикуломегалія, макроцефалія, аномалії задньої черепної ямки, аномалія Денді Уокера, вади серця, situs inversus, полідактилія, пахігірія, клишоногість, черепно-лицьові аномалії, які проявляються: виступаючим лобом, епікант, птоз, відкритий рот, висунутий язик, низько посаджені вуха, м'язова гіпотонія, затримка моторного розвитку
Синдром Жуна (JATD)	Автосомно-рецесивний	IFT80 (3q25.33) IFT172 (2p23.3) IFT140 (16p13.3) IFT88 (13q12.11) DYNC2H1 (11q22.3) WDR19 (4p14) WDR34 (9q34.11) WDR60 (7q36.3) TTC21B (2q24.3)	Генералізована остеохондродистрофія, аномалії кісткової системи, ураження очей, деформація грудної клітки: вузька та коротка грудна клітка, короткі ребра, патологія тазу, розвиток дихальної недостатності, мікромелія, брахідактилія, патологія нирок, фіброз печінки
Амавроз Лебера (LCA)	Автосомно-рецесивний	GUCY2D9 (17p13.1) RPE65 (1p31), RDH12 (14q23.3), AIP1 (17p13.1), LCA5 (6q14), RPGRIPL (14q11), CRX (19q13.3), CRB1 (1q31-q32.1), LCA9 (1p36) CEP290 (12q21.33), IMPDH1 (7q31.3-q32)	Вроджена сліпота, маятниковий ністагм, пігментні порушення сітківки в більш старшому віці, судомний синдром, вентрикуломегалія, атрофія мозочка, гіпоплазія черв'яка мозочка, затримка психомоторного розвитку
Синдром Елліса-ван-Кревельда (EVC)	Автосомно-рецесивний	EVC EVC2	Хондродистрофії, полідактилія, ектодермальна дисплазія, серцеві аномалії, непропорційна карликовість, прогресуюче вкорочення кінцівок, аномалії сечостатевої системи: гіоспадії, гіпогонадізм, крипторхізм, атрезія вульви, нефрокальциноз, ниркова агенезія
Синдром Альстрема (ALMS)	Автосомно-рецесивний	ALMS1 (2p13)	Дегенерація сітківки, втрата слуху, кардіоміопатія, ожиріння, діабет II типу, жировий гепатоз. Характерний фенотип: глибоко посаджені очі, кругле обличчя, тонке волосся, товсті вуха, широкі плоскі стопи, короткі пальці, гіпогонадізм у хлопчиків та гіперендрогенізм у дівчаток
Синдром RHYS	Автосомно-рецесивний	TMEM67	Пігментний ретиніт, гіпопітуїтаризм, нефронофтиз, скелетна дисплазія
Синдром Сенсенбреннера	Автосомно-рецесивний	IFT122 (3q21-3q24) WDR35 (2p24.1-2p24.3) IFT43 (14q24.3)	Краніоектодермальна дисплазія, ретинальні аномалії. Доліхоцефалія, мікроцефалія, брахідактилія. Карликовість, гіперпігментація тонкого волосся, дисплазія нігтів, аномалії серця, фіброз печінки, гіпоплазія мозолистого тіла, ниркова недостатність унаслідок тубулоінтерстиціальної нефропатії
Синдром Майнцер-Сандіно	Автосомно-рецесивний	IFT140 (16p13.3) IFT172 (2p23.3)	Фіброз печінки, дисплазія кісткової тканини (короткі фаланги, конусоподібні епіфізи, аномалії епіфізів та метафізів стегнової кістки), захворювання нирок, пігментна дистрофія сітківки, церебральна атаксія

Елліса-ван-Кревельда (EVC), Амавроз Лебера (LCA) та інші. Фенотиповими проявами ціліопатій переважно є ураження очей, патологія нирок та аномалії нервової системи, що часто супроводжуються фіброзом і полікістозом внутрішніх органів, скелетними аномаліями (рис. 1), [14]. Полікістозні захворювання

нирок, як рецесивні, так і домінантні форми, також слід розглядати в групі ціліопатій [1,11].

Ціліопатії викликають багатосистемну патологію, що погіршує якість життя і призводить до ранньої смерті. Молекулярно-генетичне тестування є особливо важливим для визначення прогнозу в такого контингенту хворих, пра-

вильного ведення пацієнтів зі встановленим діагнозом, а також є необхідним для генетичного консультування та антенатального скринінгу груп ризику. Залежно від мутації генів, генетичної гетерогенності та клінічного поліморфізму розвиваються ті чи інші типи ціліопатій (рис. 1, табл. 1).

Враховуючи неухильну тенденцію до зростання тяжкої інвалідизуючої патології печінки, що потребує проведення трансплантацій органів вже в ранньому віці, високої цінності набуває розширене молекулярно-генетичне дослідження, особливо в дітей, в яких ураження печінки поєднане з патологією інших органів і систем.

Одним із таких захворювань є синдром Жубера – рідкісне генетично-гетерогенне захворювання з автосомно-рецесивним механізмом передачі, яке характеризується розвитком аномалій мозочка і стовбура головного мозку, гіпотонією і розвитком інтелектуальних дефіцитів, епізодичними тахіпноєю або апное, ураженням очей, нирок, печінки, скелетними аномаліями та захворюваннями порожнини рота [9,20].

Уперше сімейні випадки гіпоплазії черв'яка мозочка описані трьома братами у 1955 р. De Haene. У 1969 р. лікар дитячої лікарні Монреалю Марі Жубер зі співавторами описав 4 сибси, в яких спостерігалися епізоди гіперпное, патологічні рухи очних яблук, атаксія та затримка психомоторного розвитку [12]. Назву «синдром Жубера» запропонували О. Болтшаузер і В. Іслер у 1977 р. На початку 90-х років ХХ століття, під час спроб визначення єдиного генетичного дефекту, встановлена генетична гетерогенність захворювання. Ця клінічна неоднорідність зумовила вживання терміну «синдром Жубера та супутні розлади» (JSRD). Сьогодні виявлено 27 генів, пов'язаних із синдромом Жубера (AH11, ARL13B, B9D1, B9D2, C2CD3, C5orf42, CC2D2A, CEP290, CEP41, CSPP1, IFT172, INPP5E, KIF7, MKS1, NRHP1, OFD1, RPGRIP1L, TCTN1, TCTN2, TCTN3, TMEM138, TMEM216, TMEM231, TMEM237, TMEM67, TTC12B та ZNF423) [2,16,20].

Захворювання зустрічається з частотою 1 : 80–100 000 із вищим рівнем поширеності серед євреїв-ешкіназе, французів-канадійців та арабської популяції [5,16,18,19]. Дівчатка та хлопчики хворіють з однаковою частотою, при цьому расових і регіональних особливостей у поширеності синдрому Жубера не виявлено.

Фенотипові прояви захворювання в цілому подібні при різних генетичних різновидах хвороби. Водночас, повідомляється про виразність

і різноманітність симптомів навіть у межах однієї сім'ї. Захворювання характеризуються лицьовими та черепними аномаліями: велика окружність голови, витягнуте обличчя, виступаючий лоб, високі округлі брови, глибоко посаджені очі, відкритий рот, також можливі гіпертелоризм, антимоноголідний розріз очей, епікант, низько розміщені вушні раковини.

Основні прояви синдрому Жубера: патологія органу зору, яка проявляється формуванням дистрофії сітківки та хоріоретинальної колобоми, ністагму, астигматизму, катаракти; патологія нирок (найчастіше дебютує в дітей віком від 5 років), серед яких нефронофтизис та полікістоз нирок, яка проявляється на початкових стадіях поліурією, полідипсією, ізостенурією з прогресуванням захворювання до ниркової недостатності і уремії; скелетні порушення, що проявляються проксимальною полідактилією, а також ураження печінки, що зазвичай характеризуються вродженим фіброзом [15]. Ураження печінки варіює від безсимптомного підвищення рівня печінкових ферментів до портальної гіпертензії та її наслідків – варикозне розширення вен стравоходу, спленомегалія та гіперспленізм. Часто в пацієнтів зустрічається кістозне розширення внутрішньопечінкових жовчних протоків і розвиток рецидивного холангіту [3,17]. Фіброз печінки не прогресує до цирозу та не супроводжується порушенням синтетичної функції печінки [7,8]. За даними літератури, захворювання печінки може реєструватись у 9–14% пацієнтів із синдромом Жубера [2,4].

### Клінічний випадок

До відділення дитячої гепатології в січні 2020 року госпіталізовано *хлопчика К.* віком 8 років зі скаргами на загальну слабкість, втомлюваність, сонливість, яка посилилася протягом останніх 3 днів, задуху, виразний свербіж шкірних покривів, переважно в ділянці нижніх кінцівок, живота та волосистої частини голови, блідість і сухість шкірних покривів, поганий апетит, із відставанням у фізичному розвитку.

*Анамнез життя:* дитина від I нормальної вагітності, I пологів на 37-му тижні, з масою тіла 3200 г. Оцінка за шкалою Апгар – 8–9 балів. Зі слів мами, у дитини з раннього віку спостерігався свербіж і сухість шкірних покривів, з приводу чого хлопчик із діагнозом атопічного дерматиту перебував під спостереженням дерматолога. У хворого були часті обструктивні бронхіти. У вересні 2017 року

(у віці 6 років), за власним бажанням батьків, проведено обстеження дитини у зв'язку із затримкою її зросту. Під час ультразвукового дослідження органів черевної порожнини (УЗД ОЧП) виявлено зміни з боку нирок, які мали збільшену та неправильну форму. Дитину госпіталізовано за місцем проживання. За даними лабораторного обстеження виявлено підвищення рівня сечовини до 11,6 ммоль/л, креатиніну до 90,4 мкмоль/л та калію сироватки крові до 5,6 мкмоль/л. Встановлено діагноз «Хронічна хвороба нирок II ст. Хронічна ниркова недостатність I–II ст.». Через 3 місяці після повторного обстеження у відділенні нефрології діагностовано: хронічне захворювання нирок III ст. на тлі вродженої аномалії сечової системи: дисплазія нирок, нефрокальциноз; хронічна ниркова недостатність II ст. (швидкість клубочкової фільтрації за Шварцем (ШКФ) – 41,94 мл/хв/1,73м<sup>2</sup>); анемія легкого ступеня, змішаного генезу; нанізм. Водночас, у хлопчика вперше виявлено підвищення рівнів АЛТ та АСТ до 4 норм, рівень білірубіну – в межах норми. Проявів коагулопатії не виявлено. Дитина періодично перебувала на обстеженні та лікуванні в нефрологічних відділеннях районних та обласних лікарень, де під час динамічного обстеження спостерігалось прогресування хронічного захворювання нирок, що проявлялося підвищенням рівня сечовини, креатиніну, рівня калію в сироватці крові та зниженням ШКФ до 19,8–21 мл/хв/1,73м<sup>2</sup>. У хворого зберігався синдром цитолізу (підвищення рівнів трансаминаз до 5 норм) та підвищення показників лужної фосфатази до 10 900 нмоль/л і гамма-глутамілтранспептидази (ГГТ) до 8 норм, рівень білірубіну завжди був у межах норми. У вересні 2019 року під час обстеження в Білорусі встановлено діагноз «Хронічна хвороба

нирок III–IV ст.; хро- нічна ниркова недостатність III ст. ШКФ – 19,8–21 мл/хв/1,73м<sup>2</sup>; губчаста нирка; компенсований метаболічний ацидоз; гіпертрансаміназемія; спленомегалія». На момент обстеження показань для проведення замісної ниркової терапії не було.

У листопаді 2019 року дитину вперше обстежено у відділенні дитячої гематології з попереднім діагнозом «Цироз печінки на ґрунті вродженої аномалії розвитку жовчних ходів? Вроджений фіброз печінки? Синдром Алажиля? Портальна гіпертензія, субкомпенсована форма. Варикоз вен стравоходу 1 ступеня. Спленомегалія. Гіперспленізм?».

На момент госпіталізації стан дитини був тяжким. Такий стан зумовлений явищами дихальної недостатності, інтоксикаційним синдромом, нирковою недостатністю та декомпенсованим ацидозом. Під час огляду фізичний розвиток був менше 3 центиля за масою та зростом. Виявлено стигми дизембріогенезу: велика окружність голови, витягнуте обличчя, виступаючий лоб, високі округлі брови, глибоко посаджені очі, гіпертелоризм, антимонголідний розріз очей, низько розташовані вушні раковини (рис. 2А і 2В).

Шкіра бліда, із сірим відтінком, периорбітальний ціаноз, на дотик суха, з розчухами на згинальних поверхнях рук та ніг, огрубіла в ділянці гомілковоступневих, променевоzap'ястних та суглобів кистей рук, зі слідами ліхенізації, саден та гіперпигментації (рис. 2С і 2D).

Видимі слизові бліді, склери світлі. Слизова губ рожева, тріщина на нижній губі. Помірно виражена пальмарна еритема, судинна сітка на передній черевній стінці, деформація нігтьових пластинок за типом годинникових скелець. Частота дихання – 34/хв. Форма грудної клітки бочкоподібна, розвернута нижня апертура, дихання шумне, чути на відстані, з подовженим

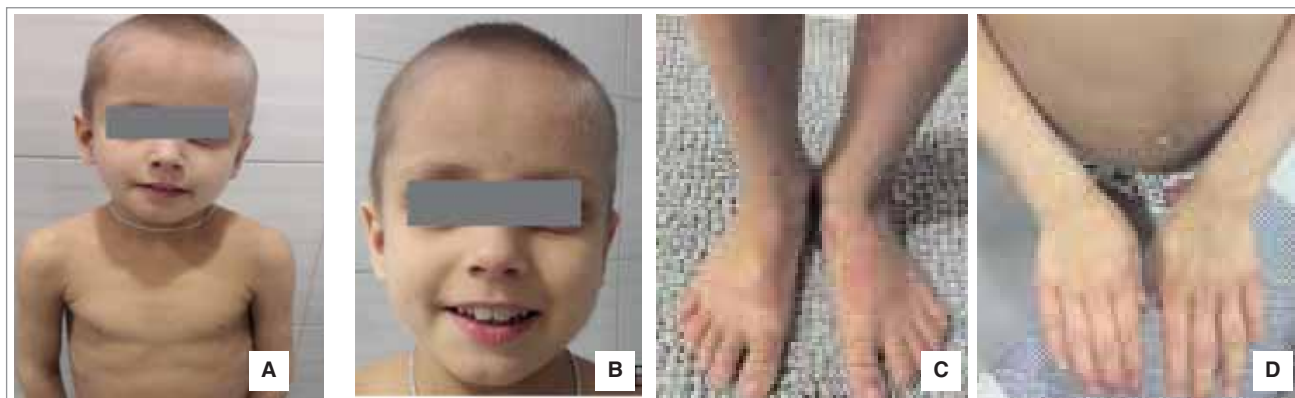

Рис. 2. Зовнішній вигляд дитини на момент госпіталізації

видихом, хрипи не вислуховуються, втягнення міжреберних проміжків під час акту дихання. Частота серцевих скорочень — 128 уд./хв, артеріальний тиск — 85/50 мм рт. ст. Тони серця звучні, систолічний шум на верхівці серця. Живіт збільшений в об'ємі за рахунок гепатоспленомегалії, метеоризму, м'який, доступний глибокій пальпації, не болючий. Печінка перкуторно (за Курловим) перевищує вікові норми (по правій середньоключичній лінії — 11 см (норма — 6 см), серединній — 6 см (норма — 5 см) і лівій косій — 8 см (норма — 4 см). Пальпаторно край печінки безболісний, рівний, щільноеластичної консистенції. Селезінка збільшена, виступає на 5,0 см з-під краю лівої реберної дуги, щільної консистенції, край рівний, поверхня гладка, не болюча. Міхурові симптоми негативні. Відділи товстого кишечника не доступні глибокій пальпації, через метеоризм і гепатоспленомегалію. Сечовипускання не порушене, діурез позитивний. Сеча світлого забарвлення. Випорожнення регулярні, оформлені, без патологічних домішок. Периферичні набряки відсутні.

Результати проведеного обстеження були такими. У загальному аналізі крові виявлено анемію (гемоглобін — 74 г/л), лейкопенію ( $3,57 \times 10^9$ /л), тромбоцитопенію ( $84 \times 10^9$ /л), швидкість осідання еритроцитів — 35 мм/год. У біохімічному аналізі крові встановлено підвищення рівня трансаміназ: АЛТ —  $10^4$  Од/л (норма —  $<40$  Од/л), АСТ — 117 Од/л (норма —  $<41$  Од/л), ГГТ — 308 U/l (норма —  $<23$  U/l), загальний білок — 61,5 г/л (норма — 60–80 г/л), альбумін — 29 г/л, холестерин — 6,59 ммоль/л (норма —  $<5,2$  ммоль/л), креатинін — 223 мкмоль/л (норма — до  $10^4$  мкмоль/л), сечовина — 13,22 мкмоль/л (норма — до 8,3 мкмоль/л), ШКФ — 22 мл/хв/1,73м<sup>2</sup>. Рівень жовчних кислот — 82,6 мкмоль/л (норма — до 10,0 мкмоль/л). Ознак порушення гемостазу та порушень обміну заліза не виявле-

но. У дитини встановлено недостатність вітаміну D (74,7 нмоль/л) та підвищений рівень паратгормону (225 нг/мл, норма —  $12 \times 97$  нг/мл), зниження рівня кальцію (2,15 ммоль/л), не відмічено підвищення вмісту калію та натрію. Встановлено декомпенсований ацидоз — зниження рН крові до 7,16, ВЕб — 19,0, який вдалося коригувати за допомогою інфузійної терапії. За даними УЗД ОЧП виявлено ознаки дифузного захворювання печінки, нирок; портальної гіпертензії; цирозу печінки; дифузного захворювання нирок, медулярного нефрокальцинозу. За даними ехокардіографії встановлено УЗ-доплерометричні ознаки підвищеного тиску в малому колі кровообігу; систолічна функція міокарда лівого шлуночка не порушена; незначна відносна недостатність трикуспідального клапана. Під час езофагогастроудоденоскопії виявлено варикозне розширення вен стравоходу I ступеня GOV 1; ерозивну гастропатію.

Дитину консультовано нефрологом і встановлено діагноз «Хронічна хвороба нирок IV–V ступеня. Вроджена аномалія розвитку сечовидільної системи. Неінфекційний нефрокальциноз. Губчаста нирка. Нанізм соматогенний». Рекомендовано, за умови зниження ШКФ до 15 мл/хв/1,73м<sup>2</sup>, розглянути обидва варіанти діалізу: гемодіаліз, перитонеальний діаліз; а також консультацію трансплантолога.

Враховуючи наявність ураження гепатобілярної та сечовидільної систем із прогресуючим перебігом, дитині для верифікації діагнозу проведено молекулярно-генетичне обстеження, групи цілопатій, яке включало дослідження 104 генів. Результати аналізу наведено в табл. 2.

За даними таблиці 2, два патогенні варіанти ідентифіковані в гені TMEM67, асоційовані з автосомно-рецесивним синдромом Жубера та пов'язаними захворюваннями.

Проведено молекулярно-генетичне обстеження матері, батька та молодшого брата (табл. 3, 4 і 5):

Таблиця 2

Результати аналізу молекулярно-генетичного обстеження дитини

Ген	Поліморфізм	Варіант носійства	Варіант
TMEM67	c.1843T>C (p.Cys615Arg)	Heterozygous	PATHOGENIC
TMEM67	c.579_580del (p.Gly195Ilefs*13)	Heterozygous	PATHOGENIC
BBS2	c.159T>G (p.Ser53Arg)	Heterozygous	Uncertain Significance
DNAH11	c.2918T>C (p.Val973Ala)	Heterozygous	Uncertain Significance
EVC2	c.1470+3A>T (Intronic)	Heterozygous	Uncertain Significance
WDR35	c.1226C>T (p.Thr409Met)	Heterozygous	Uncertain Significance
WDR35	c.3059C>G (p.Thr1020Arg)	Heterozygous	Uncertain Significance
SPAG1	c.1307C>T (p.Pro436Leu)	Heterozygous	Uncertain Significance

Таблиця 3

**Результати аналізу молекулярно-генетичного обстеження матері (1986 р.н.)**

Ген	Поліморфізм	Варіант носійства	Варіант
TMEM67	c.1843T>C (p.Cys615Arg)	Heterozygous	PATHOGENIC
BBS2	c.159T>G (p.Ser53Arg)	Heterozygous	Uncertain Significance
DNAH11	c.2918T>C (p.Val973Ala)	Heterozygous	Uncertain Significance
EVC2	c.1470+3A>T (Intronic)	Heterozygous	Uncertain Significance
WDR35	c.1226C>T (p.Thr409Met)	Heterozygous	Uncertain Significance
WDR35	c.3059C>G (p.Thr1020Arg)	Heterozygous	Uncertain Significance

Таблиця 4

**Результати аналізу молекулярно-генетичного обстеження батька (1983 р.н.)**

Ген	Поліморфізм	Варіант носійства	Варіант
TMEM67	c.579_580del (p.Gly195Ilefs*13)	Heterozygous	PATHOGENIC
SPAG1	c.1307C>T (p.Pro436Leu)	Heterozygous	Uncertain Significance

Таблиця 5

**Результати аналізу молекулярно-генетичного обстеження брата (2013 р.н.)**

Ген	Поліморфізм	Варіант носійства	Варіант
EVC2	c.1470+3A>T (Intronic)	Heterozygous	Uncertain Significance

За даними таблиці 3, один патогенний варіант у гені TMEM67 асоційований з автосомно-рецесивним синдромом Жубера та пов'язаними захворюваннями.

За даними таблиці 4, один патогенний варіант у гені TMEM67 асоційований з автосомно-рецесивним синдромом Жубера та пов'язаними захворюваннями.

За результатами молекулярно-генетичного обстеження брата досліджуваного хлопчика, варіант не ідентифіковано.

Таким чином, пацієнт успадкував два патогенні варіанти c.579\_580del (p.Gly195Ilefs\*13) та c.1843T>C (p.Cys615Arg) у гетерозиготному стані гена TMEM67 від обох батьків. На основі отриманих даних у дитини встановлено діагноз «Синдром Жубера (TMEM67 (p.Gly195Ilefs\*13) та c.1843T>C (p.Cys615Arg) мутації) з автосомно-рецесивним типом успадкування. Фіброз печінки. Портальна гіпертензія, компенсована форма. Варикозне розширення вен стравоходу I ступеня. GOV 1. Спленомегалія. Гіперспленізм. Ерозивна гастропатія. Хронічна хвороба нирок IV–V ступеня (ШКФ – 20 мл/хв/1,73м<sup>2</sup>). Вроджена аномалія розвитку сечовидільної системи. Неінфекційний нефрокальциноз. Губчаста нирка. Компенсований метаболічний ацидоз. Анемія середнього ступеня тяжкості, змішаного генезу. Вторинна артеріальна гіпертензія. Нанізм соматогенний. Вторинний гіперпаратиреоз. Недостатність вітаміну D».

Призначено лікування: інфузійна терапія для нормалізації кислотно-лужного балансу, урсодезоксихолева кислота (УДХК) у дозі

20 мг/кг, холестирамін 4,0 г/добу, препарати для нормалізації азотистого обміну, сорбенти, еритропоетин. Консультований дієтологом, який надав індивідуальні рекомендації.

Хлопчика виписано в задовільному стані і рекомендовано застосовувати такі препарати: УДХК у дозі 20 мг/кг постійно, холестирамін курсами, препарати для нормалізації азотистого обміну, еритропоетин, сорбенти курсами по 1 тижню відповідно до рекомендацій нефролога, вітамін К. З урахуванням можливості розвитку ниркової остеодистрофії дитині рекомендовано застосовувати активну форму вітаміну D, під контролем рівня кальцію і паратгормону в крові. За умови зниження ШКФ до 15 мл/хв/1,73м<sup>2</sup> – проведення діалізу. За рекомендацією трансплантолога дитину внесено до листа очікування для проведення трансплантації нирки.

Синдром Жубера може мати клініку, подібну до холестатичних захворювань печінки, з типовою клінічною та лабораторною симптоматикою. Першим клінічним проявом у вищезазначеного пацієнта був свербіж шкірних покривів.

Свербіж шкіри у хворого є проявом синдрому холестазу та зумовлений підвищеним рівнем жовчних кислот у крові. Іншими біохімічними критеріями холестазу в пацієнта були підвищення рівня ГГТ і лужної фосфатази.

Характерна для вродженого фіброзу аномалія розвитку жовчних протоків може призводити до зменшення каналцевого відтоку жовчі та зниження печінкової екскреції води та/або аніонів, накопичення жовчі в гепатоцитах і жовчовивідних шляхах, а також до затримки її компонентів у крові [10]. В основі цього процесу лежить порушення молекулярних механізмів гепатобіліарного транспортування, унаслідок чого виникає виразне порушення цито-

скелету гепатоцитів і прогресування захворювання. Погіршення відтоку жовчі призводить до підвищення тиску в просвіті каналців, чинить шкідливий дегенеративний вплив гідрофобних жовчних кислот, що, своєю чергою, стимулює проліферацію жовчних протоків та спричиняє розвиток рецидивного холангіту [13]. Рівень жовчних кислот є дуже цінним показником, який не тільки підтверджує наявність захворювання печінки, але й дає змогу оцінити її видільну функцію і наявність портосистемного шунтування, а також має прогностичне значення. Крім того, рівень жовчних кислот у сироватці крові відображає резорбцію з кишечника тих із них, які не екстрагувалися при первинному проходженні через печінку. У разі прогресуючого захворювання гепатобілярної системи, що супроводжується холестазом, унаслідок порушення надходження жовчі в кишечник порушується перетравлювання та всмоктування жирів, жиророзчинних вітамінів

і мікроелементів (Ca, Zn, Fe тощо), як наслідок, — відставання в фізичному розвитку, що виявлено у вищезазначеного пацієнта [6,10,13].

Враховуючи мультисистемність захворювання, значний вплив на виразність свербіжної шкіри у вищезазначеного хворого чинить хронічне прогресуюче захворювання нирок із розвитком вторинного гіперпаратиреозу.

### Висновки

Таким чином, ціліопатії є однією з причин холестазу в дітей, що слід враховувати під час діагностичного пошуку у хворих із холестазом. Молекулярно-генетичне дослідження є необхідною складовою діагностичного пошуку в дітей з патологією печінки, поєднаною з іншими системними ураженнями. Успішне лікування таких хворих можливе лише за умови дотримання мультидисциплінарного підходу до їх ведення.

*Автори заявляють про відсутність конфлікту інтересів.*

### REFERENCES/ЛІТЕРАТУРА

- Aksenova ME. (2015). Nefronoftiz i nefronoftizy assotsirovannyye sindromy. *Pediatrics*. 94 (3): 82–87. [Аксенова МЕ. (2015). Нефронофтиз и нефронофтиз ассоциированные синдромы. *Педиатрия*. 94 (3): 82–87].
- Bachmann-Gagescu R, Dempsey JC, Phelps IG, O'Roak BJ et al. (2015). Joubert syndrome: A model for untangling recessive disorders with extreme genetic heterogeneity. *J Med Genet*. 52: 514–522.
- Desmet VJ. (1992). Congenital diseases of intrahepatic bile ducts: variations on the theme «ductal plate malformation». *Hepatology*. 16: 1069–1083.
- Doherty D, Parisi MA, Finn LS, Gunay-Aygun M et al. (2010). Mutations in 3 genes (MKS3, CC2D2A and RPGRIP1L) cause COACH syndrome (Joubert syndrome with congenital hepatic fibrosis). *J Med Genet*. 47 (1): 8–21.
- Edvardson S, Shaag A, Zenvirt S, Erlich Y et al. (2010). Joubert syndrome 2 (JBTS2) in Ashkenazi Jews is associated with a TMEM216 mutation. *Am J Hum Genet*. 86: 93–97.
- European Association for the Study of the Liver. (2009). EASL Clinical Practice Guidelines: Management of cholestatic liver diseases. *Journal of Hepatology*. 51: 237–267. doi:10.1016/j.jhep.2009.04.009.
- Gunay-Aygun M, Font-Montgomery E, Lukose L, Tuchman Gerstein M et al. (2013, January). Characteristics of congenital hepatic fibrosis in a large cohort of patients with autosomal recessive polycystic kidney disease. *Gastroenterology*. 144 (1): 112–121.
- Gunay-Aygun M. (2009). Liver and Kidney Disease in Cilopathies. *Am J Med Genet C Semin Med Genet*. 151C (4): 296–306.
- Guzeev GG, Kanivets IV, Korostelev SA, Semenova NA. (2013). Синдром Жубера. В помощь практикующему врачу (лекции, обзоры). *Детская больница*: 2. [Гузев ГГ, Канивец ИВ, Коростелев СА, Семенова НА. (2013). Синдром Жубера. В помощь практикующему врачу (лекции, обзоры). *Детская больница*: 2].
- Heathcote EJ. (2007). Diagnosis and management of cholestatic liver disease. *Clin Gastroenterol Hepatol*. 5: 776–782.
- Hildebrandt F, Benzing T, Katsanis N. (2011, April 21). Cilopathies. *N Engl J Med*. 364 (16): 1533–1543. doi:10.1056/NEJMra1010172.
- Joubert M, Eisenring JJ, Robb JP, Andermann F. (1969). Familial agenesis of the cerebellar vermis. A syndrome of episodic hyperpnea, abnormal eye movements, ataxia, and retardation. *Neurology*. 19 (9): 813–825.
- Kremer AE, Beuers U, Oude-Efferink RP, Pusch T. (2008). Pathogenesis and treatment of pruritus in cholestasis. *Drugs*. 68: 2163–2182.
- Novarino G, Akizu N, Gleeson JG. (2011, September 30). Modeling Human Disease in Humans: The Cilopathies. 147 (1): 70–79. URL: <https://doi.org/10.1016/j.cell.2011.09.014>.
- Parisi MA. (2009). Clinical and molecular features of Joubert syndrome and related disorders. *Am J Med Genet C Semin Med Genet*. 151C (4): 326–340. doi: 10.1002/ajmg.c.30229.
- Parisi MA. (2019). The molecular genetics of Joubert syndrome and related cilopathies: The challenges of genetic and phenotypic heterogeneity. *Translational Science of Rare Diseases*. IOS Press Content Library. 4: 25–49. doi: 10.3233/TRD-190041.
- Rock N, McLin V. (2014, September). Liver involvement in children with cilopathies. *Clin Res Hepatol Gastroenterol*. 38 (4): 407–414.
- Srouf M, Hamdan FF, McKnight D, Davis E et al. (2015). Joubert syndrome in french Canadians and identification of mutations in CEP104. *Am J Hum Genet*. 9: 744–753.
- Srouf M, Schwartztruber J, Hamdan FF, Ospina LH et al. (2012). Mutations in C5ORF42 cause Joubert syndrome in the French Canadian population. *Am J Hum Genet*. 90: 693–700.
- Van de Weghe JC, Rusterholz TDS, Latour B, Grout ME et al. (2017, July 6). Mutations in ARMC9, which Encodes a Basal Body Protein, Cause Joubert Syndrome in Humans and Cilopathy Phenotypes in Zebra-sh. *The American Journal of Human Genetics*. 101: 23–36.

### Відомості про авторів:

**Березенко Валентина Сергіївна** — д.мед.н., проф., керівник відділення дитячої гепатології з центром дитячої гепатології ДУ «ІПАГ імені акад. О.М. Лук'янової НАМН України». Адреса: м. Київ, вул. П. Майбороди, 8; тел. (044) 489-07-55. <https://orcid.org/0000-0002-3777-5251>.

**Михайлюк Христина Зиновіївна** — к.мед.н., ліка ординатор дитячої гепатології ДУ «ІПАГ імені акад. О.М. Лук'янової НАМН України». Адреса: м. Київ, вул. П. Майбороди, 8; тел. (044) 489-07-55. <https://orcid.org/0000-0002-6720-6674>.

Стаття надійшла до редакції 25.07.2020 р., прийнята до друку 05.11.2020 р.