

УДК 616.61-007.23-073.432.19.-053.2.-02:[616.617:616.62]-008.17

*К.Г. Муратова, М.О. Гончарь*

## Неінвазивні ультразвукові маркери діагностики вторинного зморщування нирки внаслідок міхурово-сечовідного рефлюксу у дитини на підставі клінічного спостереження

Харківський національний медичний університет, Україна

Modern Pediatrics.Ukraine.2020.3(107):87-92; doi 10.15574/SP.2020.107.87

**For citation:** Muratova KG, Gonchar MO. (2020). Noninvasive ultrasound markers diagnostics secondary wrinkling kidney as a result of vesicoureteral reflux. Modern Pediatrics. Ukraine. 3(107):87-92; doi 10.15574/SP.2020.107.87

**Клінічний випадок.** Дитина обстежена за стандартами пацієнтів нефрологічного профілю. Автором проведено ультразвукове дослідження сечового міхура та нирок з доплерографією.

шук ультразвукових маркерів зморщування нирок.

**Мета:** пошук ультразвукових маркерів зморщування нирок.

**Клінічний випадок.** Наведено клінічне спостереження дитини 10 років з міхурово-сечовідним рефлюксом (МСРІ, що призвело до вторинного зморщування нирки, обговорення якого включило анамнестичні дані, лабораторні та інструментальні дослідження, діагностичні критерії захворювання. Дитина обстежена за стандартами пацієнтів нефрологічного профілю. Автором проведено ультразвукове дослідження сечового міхура та нирок з доплерографією.

Висвітлені сучасні ультразвукові і доплерографічні маркери МСР у дітей.

**Висновки.** Використання запропонованих ультразвукових ознак дає можливість ранньої неінвазивної діагностики вторинного зморщування нирок внаслідок МСР та його своєчасного лікування.

Обстеження проводилися з дотриманням норм біоетики, авторами одержана інформована згода батьків на проведення досліджень.

Автори заявляють про відсутність конфлікту інтересів.

**Ключові слова:** міхурово-сечовідний рефлюкс, зморщування нирки; ультразвукові маркери.

### Noninvasive ultrasound markers diagnostics secondary wrinkling kidney as a result of vesicoureteral reflux

*K.G. Muratova, M.O. Gonchar*

Kharkiv National Medical University, Ukraine

**Purpose:** search for ultrasound markers of kidney wrinkling.

**Clinical case.** The article presents a clinical observation of a 10-year-old child with vesicoureteral reflux, which led to the secondary wrinkling of the kidney, the discussion of which included anamnestic data, laboratory and instrumental research methods, and diagnostic criteria for the disease. The child was examined according to the standards of nephrological patients. The author of the article performed an ultrasound examination of the bladder and kidneys with Doppler. Modern ultrasound and Doppler markers of vesicoureteral reflux in children are covered.

**Conclusions.** The use of captured ultrasound features allows early non-invasive diagnosis of secondary renal wrinkling due to vesicoureteral reflux and its timely treatment. Surveys were conducted in compliance with bioethics, the authors obtained informed parents consent to conduct research.

No conflict of interest was declared by the authors.

**Key words:** vesicoureteral reflux; wrinkling of the kidney; ultrasound markers.

### Неінвазивные ультразвуковые маркеры диагностики вторичного сморщивания почки вследствие пузырно-мочеточникового рефлюкса у ребенка на основании клинического наблюдения

*Е.Г. Муратова, М.А. Гончарь*

Харьковский национальный медицинский университет, г. Харьков, Украина

**Цель:** поиск ультразвуковых маркеров сморщивания почек.

**Клинический случай.** Изложено клиническое наблюдение ребенка 10 лет с пузырно-мочеточниковым рефлюксом (ПМР), что привело ко вторичному сморщиванию почки, обсуждение которого включило анамнестические данные, лабораторные и инструментальные методы исследования, диагностические критерии заболевания. Ребенок обследован по стандартам пациентов нефрологического профиля. Проведено ультразвуковое исследование мочевого пузыря и почек с доплерографией. Освещены современные ультразвуковые и доплерографические маркеры ПМР у детей.

**Выводы.** Использование предложенных ультразвуковых маркеров дает возможность ранней неинвазивной диагностики вторичного сморщивания почек вследствие ПМР и его своевременного лечения.

Обследования проводились с соблюдением норм биоэтики, авторами получено информированное согласие родителей на проведение исследований.

Авторы заявляют об отсутствии конфликта интересов.

**Ключевые слова:** пузырно-мочеточниковый рефлюкс; сморщивание почки; ультразвуковые маркеры.

### Вступ

**М**іхурово-сечовідний рефлюкс (МСР) — патологічний стан, який розвивається при недостатності замикального механізму міхурово-сечовидного сегмента або окремих його частин. Як наслідок, під впливом внутрішньоміхурового тиску певна кількість сечі, що транспортується сечоводами у сечовий міхур, повертається у верхні сечові шляхи в напрямку нирки. За даними різних дослідників, частота МСР у дітей висока і становить від 35% до 66,4% серед хворих з аномалією розвитку та інфекцією сечових шляхів (ІСШ) [6]. Для братів і сестер дітей з МСР ризик мати МСР становить близько 28%, тоді як серед потомства батьків з МСР частота його виникнення дорівнює 36% [4]. Ускладнення обумовлені поєднанням двох факторів: порушенням уродинаміки та інфікуванням сечі, в результаті чого розвивається важкий пієлонефрит [5]. При тривалому існуванні МСР, коли настає функціональна декомпенсація сечоводу, останній не в змозі повністю випорожнитися від сечі. Явища уростазу поступово поширюються на чашково-мискову систему, викликають підвищення внутрішньониркового тиску, призводять до розвитку гідронефротичної трансформації. МСР спричинює склерозуючі зміни у нирках, формування рефлюкс-нефропатії і вторинне зморщування нирок, що може призвести до виникнення хронічної ниркової недостатності [11]. Останнє обумовлює вибір лікувальної тактики. Своєчасна діагностика та адекватне лікування дозволяють попередити розвиток незворотних змін у нирках.

Невеликий відсоток виявлення аномалій розвитку сечовидальної системи у дітей грудного і дошкільного віку пов'язаний з відмовою батьків від проведення інвазивних методів дослідження, а саме цистоуретерографії [2].

**Метою** дослідження був пошук неінвазив-

Таблиця 1

Клінічний аналіз крові пацієнта (2018 р.)

| Показник       | Значення             |
|----------------|----------------------|
| Hb             | 122 г/л              |
| Еритроцити     | $4,0 \times 10^{12}$ |
| КП             | 0,91                 |
| Лейкоцити      | $6,5 \times 10^9$    |
| Еозінофіли     | поодинокі            |
| Сегментоядерні | 74%                  |
| Лімфоцити      | 19%                  |
| Моноцити       | 6%                   |
| ШОЕ            | 18 мм/год            |

них ультразвукових маркерів пошкодження нирок внаслідок МСР.

### Клінічне спостереження

Викладене вище ілюструє наступний клінічний випадок. Батьки 10-річного хлопчика звернулися до нефрологічного центру Харківської ОДКЛ зі скаргами на субфебрилітет у дитини, лейкоцитурію до 1/2 поля зору, виявлену при дослідженні сечі. З анамнезу відомо, що перший епізод пієлонефриту мав місце у віці одного року. Дитина знаходилася на обстеженні і лікуванні у педіатричному відділенні центральної районної лікарні. Було проведено ультразвукове дослідження нирок (розміри нирок відповідали нормативним значенням, зафіксовано ознаки інфільтративної реакції чашково-мискової системи), призначена антибактеріальна терапія.

Протягом наступних кількох років у дитини періодично на тлі гострої респіраторної інфекції визначалася помірною лейкоцитурія. При проведенні ультразвукового дослідження у 2013 р. була виявлена асиметрія лінійних розмірів нирок (різниця в 1 см), дилатація миски до 31 мм, однак подальшого обстеження дитині не провели. При наступному ультразвуковому дослідженні в 2015 р. знову визначена різниця у лінійних розмірах нирок в 1 см, що однак ніяк не трактувалося.

При об'єктивному огляді у 2018 р.: зріст 147 см, вага 37 кг, фізичний розвиток середній, гармонійний, температура тіла  $36,6^{\circ}\text{C}$ , артеріальний тиск 100/60 мм рт. ст. Візуально набряків не виявлено, над легенями перкуторно ясний легеневий звук, аускультативно — дихання везикулярне. Межі відносно серцевої тупості відповідають віковій нормі, тони серця ритмічні, короткий систолічний шум над верхівкою серця. Живіт безболісний під час пальпації у всіх відділах, печінка і селезінка не збільшені. Симптом Пастернацького негативний з обох сторін. Сечовипускання вільне, безболісне.

Дані лабораторних досліджень наведені у табл. 1, 2.

Таким чином, у клінічному аналізі крові — прискорення ШОЕ, у клінічному аналізі сечі — протеїнурія, лейкоцитурія.

Бактеріальний посів сечі від 29.03.18 р.: *Klostridia pneumonia* —  $10^5$ , від 3.04. — немає росту. Аналіз сечі за Нечипоренком: 29.03 лейкоцитурія — 1500,000/мл, еритроцити — 5000/мл; 31.03. лейкоцити — 152,500/мл, ери-

Таблиця 2

Клінічний аналіз сечі пацієнта (2018 р.)

| Дата  | РН    | Білок  | Цукор | Питома вага | Лейкоцити | Епітелій перехідний | Еритроцити | Слиз | Солі |
|-------|-------|--------|-------|-------------|-----------|---------------------|------------|------|------|
| 29.03 | лужна | 0,0046 | немає | 1,020       | 1/2 п/з   | місцями             | —          | —    | —    |
| 31.03 | кисла | немає  | немає | 1,014       | до 50     | місцями             | 3–5        | —    | —    |
| 03.04 | лужна | немає  | немає | 1,016       | 2–3       | місцями             | —          | —    | —    |
| 05.04 | кисла | немає  | немає | 1,015       | 1–2       | місцями             | 0–1        | —    | —    |

троцити – 1000/мл; 2.04. лейкоцити – 1250/мл, еритроцити – 500/мл. В аналізі сечі за Зимницьким: питома вага сечі від 1,009–1,019, добова втрата білка – 0,02 грама. Проба на концентрацію сечі: максимальна питома вага – 1,023. Сечова кислота сечі – 1,4 ммоль/добу (норма 1,48–4,43), мікроальбумін сечі – 19,21 мкг/мл, альбумін сечі – 2,7 мг/л (норма до 20 мг/л), креатинін сечі – 5,56 ммоль/л (норма 3,45–22,9 ммоль/л), співвідношення альбумін/креатинін – 0,49 мг/ммоль (норма менше 3,4). Сечовина крові – 3,1 ммоль/л (норма 2,5–7,5 ммоль/л), креатинін крові – 63,6 мкмоль/л (норма 62–123 мкмоль/л), швидкість клубочкової фільтрації – 114,86. Таким чином, концентраційна та азотовидільна функції нирок на час дослідження не порушені.

За даними ультразвукових досліджень, проведених у 2015 р.: розміри правої нирки – 8,4x2,7 см, лівої нирки – 9,4x3,5 см, розташування – типове,

товщина паренхіми – 9 мм, ехогенність паренхіми – середня, ехоструктура – однорідна, чашково-мискова система – без особливостей, сечовід – не розширений, кровотік – без особливостей.

Результати ультразвукового дослідження нирок, проведеного у 2017 р.: права нирка – 9,5x2,5 см, ліва нирка – 11,1x4,2 см, товщина паренхіми праворуч – 8 мм, ліворуч – 11 мм, чашково-мискова система праворуч – ущільнена, миска – розширена до 31 мм, ліворуч – без особливостей, сечоводи – не візуалізуються.

На жаль, дитина не була спрямована на консультацію до нефролога.

Результати ультразвукового дослідження, проведеного у 2018 р., показані у табл. 3 та на рис. 1–4.

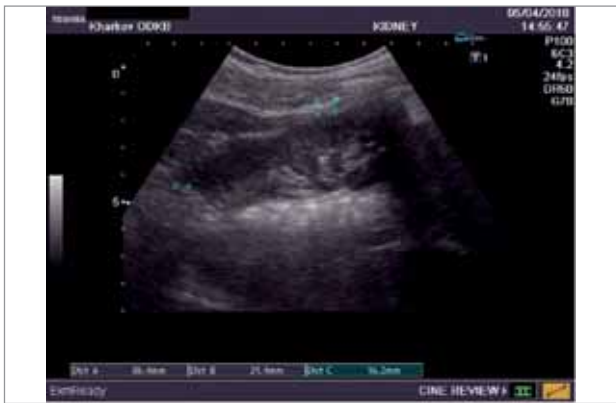*Сечовий міхур.* Наповнений на 2/3, об'єм – 50,72 мл. Внутрішні контури нерівні. Слизова сечового міхура потовщена до 6,7 мм.

**Висновок:** «Зменшення лінійних розмірів правої нирки, вікарна гіпертрофія лівої нирки,

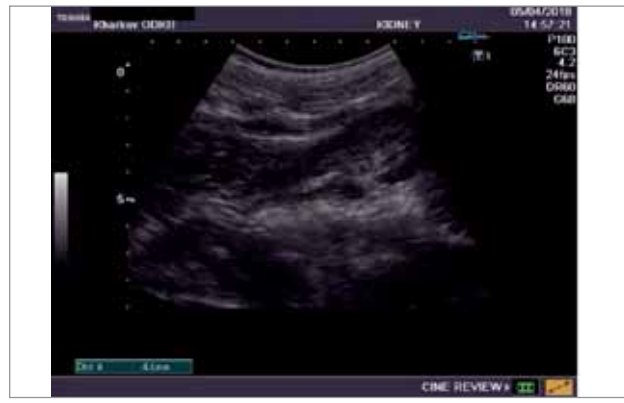Таблиця 3

Ультразвукове дослідження нирок пацієнта (2018 р.)

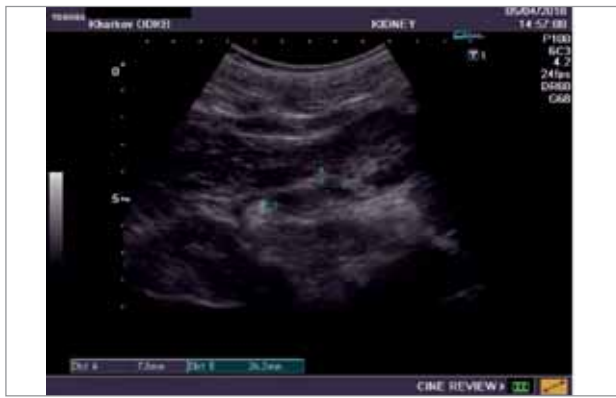| Показник  | Права нирка   | Ліва нирка  |
|---|---|---|
| Розташування                                      | Типове  | Типове  |
| Форма   | Овальна   | Подовжена   |
| Контури   | Рівні   | Рівні   |
| Межі  | Чіткі   | Чіткі   |
| Розміри:<br>довжина<br>ширина<br>товщина<br>об'єм | 8,4 см<br>3,0 см<br>3,0 см<br>40 см <sup>3</sup>  | 11,2 см<br>3,7 см<br>4,0 см<br>87,8 см <sup>3</sup> |
| Товщина паренхіми                                 | У середньому сегменті 17,3 мм   | У середньому сегменті 23,1 мм                       |
| Ехогенність паренхіми                             | Середня   | Середня   |
| Структура паренхіми                               | Однорідна   | Однорідна   |
| Кірково-мозкове диференціювання                   | Ослаблене   | Збережене   |
| Центральний ехокомплекс                           | Структура змінена, тяж 9,2 мм, подвоєння ЧМС  | Структура не змінена                                |
| Стан ЧМС  | Змінена: виразна післюектазія 8,6x36,2x17 мм у вихідному відділі<br><br>Уростає, стінки миски потовщені | Змінена: гідрокалікоз 8,4 мм                        |
| Гіперехогенні включення                           | Немає   | Немає   |
| Сечоводи  | Визначаються у воротах до 5 мм  | Не визначаються                                     |
| Зона підкапсульної ішемії                         | 6 мм  |   |
| Паранефрій  | Не змінений   |   |



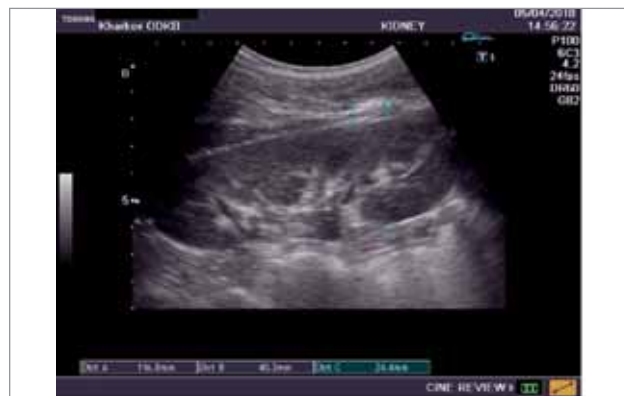**Рис.1.** Права нирка пацієнта



**Рис.3.** Візуалізація сечоводу у воротах правої нирки пацієнта



**Рис. 2.** Дилатація чашково-мискової системи у воротах правої нирки пацієнта

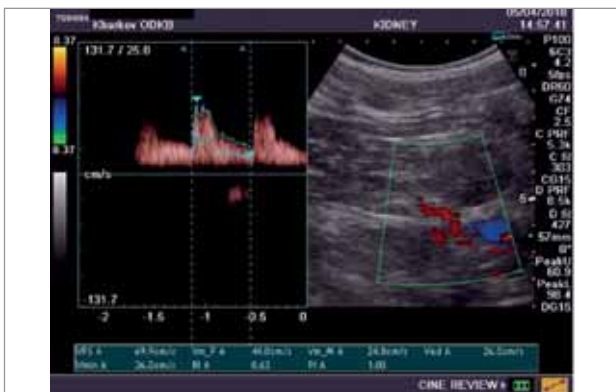


**Рис.4.** Бікарна гіпертрофія лівої нирки пацієнта

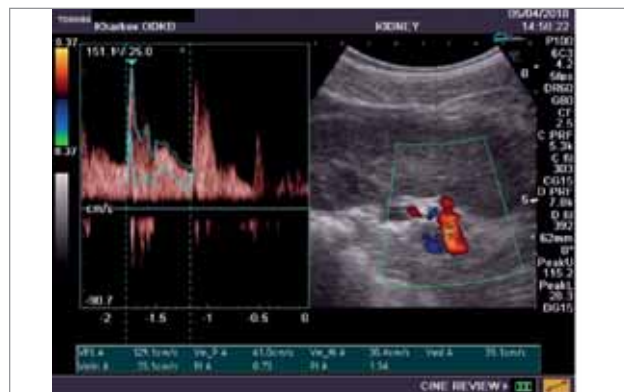
Таблиця 4

**Допплерографія судин нирок пацієнта**

| Показник | Стовбур    |             | Сегментарні артерії |             | Міжчасткові артерії |             | Аркуатні артерії |             |
|----------|------------|-------------|---------------------|-------------|---------------------|-------------|------------------|-------------|
|          | ліва нирка | права нирка | ліва нирка          | права нирка | ліва нирка          | права нирка | ліва нирка       | права нирка |
| VPS      | 129,1      | 69,9        | 56,7                | 39,0        | 45,5                | 28,4        | 29,1             | –           |
| VmP      | 61,0       | 44,0        | 35,8                | 28,1        | 28,0                | 22,1        | 19,8             | –           |
| VmM      | 30,4       | 24,8        | 21,2                |             | 15,4                |             |                  | –           |
| Ved      | 35,1       | 26          | 24,6                | 18,7        | 16,4                | 18,7        | 14,2             | –           |
| Vmin     | 35,1       | 26          | 23,9                | 18,7        | 15,7                | 17,9        | 14,2             | –           |
| RIA      | 0,73       | 0,63        | 0,57                | 0,52        | 0,64                | 0,34        | 0,51             | –           |
| PIA      | 1,54       | 1,0         | 0,92                | 0,72        | 1,07                | 0,48        | 0,75             | –           |



**Рис.5.** Кровотік у воротах правої нирки пацієнта



**Рис.6.** Кровотік у воротах лівої нирки пацієнта

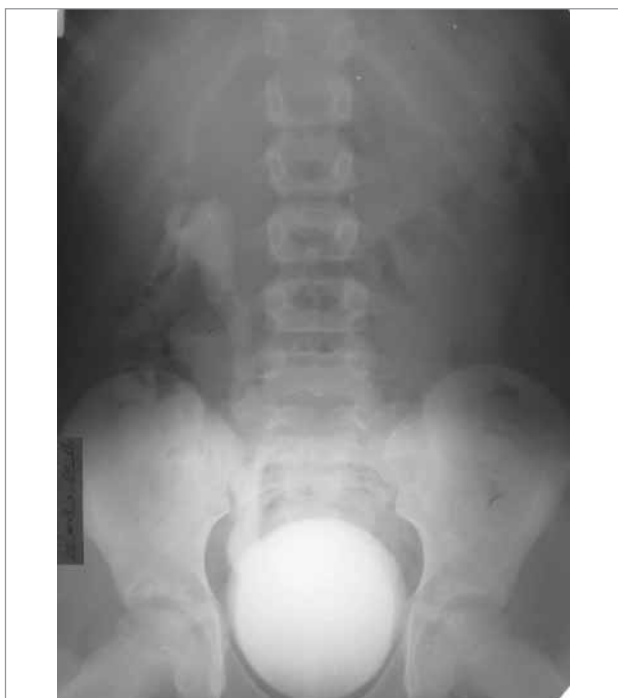

Рис.7. Мікційна цистоуретерографія пацієнта

УЗ-ознаки міхурово-сечоводного рефлюксу праворуч. УЗ-ознаки пієлонефриту».

У табл. 4 наведено результати доплерографії судин нирок.

**Висновки:** «Гіпоперфузія правої нирки, підвищення периферичного судинного опору на рівні міжчасткових артерій лівої нирки. Склероз аркуатних артерій правої нирки».

На рис. 5–6 наведено ехограми доплерографії судин нирок хворого.

Таким чином, у стовбурі ниркової артерії праворуч спостерігається зменшення систолічної швидкості кровотоку, у воротах лівої нирки відмічається компенсаторна гіперперфузія.

Результати мікційної цистоуретерографії: двосторонній МСР зліва 4 ступеня, справа — 3 ступеня.

Після обстеження дитині встановлено діагноз: «Хронічне захворювання нирок 2 ст., вроджена аномалія органів сечовидільної системи (двосторонній міхурово-сечовідний рефлюкс: 4 ст. зліва, 3 ст. справа). Вторинне зморщування правої нирки. Ускладнений хронічний пієлонефрит. ХНН 0 ст.».

Рекомендовано: ендоскопічну корекцію МСР, еналаприл 0,3 мг/кг, постійно під контролем артеріального тиску, дозоване сечовипускання кожні 2–2,5 години.

### Обговорення та висновки

Наведене клінічне спостереження ілюструє, що несвоєчасна діагностика МСР призвела до вторинного зморщування нирки у пацієнта дитячого віку. Згідно з рекомендаціями EFSUMB (Європейського радіологічного товариства), ознаками хронічної хвороби нирок є зменшення розмірів нирок, локальне стоншення паренхіми нирок, візуалізація проксимальних і дистальних відділів сечоводів, порушення кровотоку у кортикальному шарі паренхіми. Безумовно, «золотим стандартом» діагностики вторинного зморщування нирок є радіонуклідне сканування з DMSA, що виконується на кінцевому етапі обстеження, але деякі ультразвукові критерії є досить ефективними при первинній діагностиці стану нирок у дітей із хронічними захворюваннями нирок.

Враховуючи дані фахівців світового рівня, а також власний досвід діагностики, вважаємо доцільним використовувати наступні ультразвукові маркери вірогідного МСР у дітей:

- помірна пієлоектазія у вихідному відділі миски, яка при проведенні УЗД вважається еквівалентом екстрауретеральної миски і свідчить про підвищення внутрішньониркового тиску;
- двохконтурність стінок миски за відсутності лейкоцитурії, внаслідок тривалого уростазу, що нерідко пов'язано з втратою еластичних елементів сечових шляхів і є передумовою для розвитку склерозу;
- асиметрія лінійних розмірів нирок із різницею понад 1 см між органами, стоншення паренхіми на 5–7 мм порівняно з контрлатеральною ниркою без МСР;
- візуалізація проксимальних та дистальних відділів сечоводів, що свідчить про їх атонію та порушення нейрорегуляторних механізмів сечовипускання;
- різниця в показниках максимальної лінійної швидкості кровотоку у стовбурі ниркової артерії понад 20 см/с між нирками;
- зниження периферичного судинного опору на рівні міжчасткових артерій;
- відсутність кровотоку в аркуатних артеріях нирки або більша за 5 мм зона підкапсульної ішемії.

Використання цих ультразвукових ознак дає можливість ранньої неінвазивної діагностики вторинного зморщування нирок внаслідок МСР та його своєчасного лікування.

*Конфлікт інтересів не заявлений.*

## REFERENCES/ЛІТЕРАТУРА

1. Minakova V. (2017). Markers level of endothelial dysfunction (endotelin-1 and nitrogen oxide) in blood syrovists and albuminuria in children with erythrocyturia. *Ukrainian Journal of Nephrology and Dialysis*. 3(55): 49–54 [Мінакова ВА. (2017). Рівень маркерів ендотеліальної дисфункції (ендотеліну-1 та оксиду азота) в сироватці крові та альбумінурії у дітей з еритроцитурією. *Український журнал нефрології та діалізу*. 3(55): 49–54].
2. Pleshkova EM, Zernova NI. (2018). Diagnosticheskiy poisk puzyrno-mochetochnikovogo refljuxa u detej. *Smolenskij medicinskij al'manah*. 4: 28–30 [Плешкова ЕМ, Зернова НИ. (2018). Диагностический поиск пузырно-мочеточникового рефлюкса у детей. *Смоленский медицинский альманах*. 4: 28–30].
3. Tokarchuk NI, Odarchuk IV, Zayichko NV. (2015). Analysis of education indicators of fibrosis in pyelonephritis on the background of vesicoureteral reflux in children of early age. *Sovremennaya Pediatriya*. 6(70): 93–96 [Токарчук НИ. (2015). Анализ показателей фиброобразования при пиелонефрите на фоне пузырно-мочеточникового рефлюкса у детей раннего возраста. *Современная педиатрия*. 6(70): 93–96] doi: 10.15574/SP.2015.70.93
4. Khimion LV, Tymoshchuk LS, Rybytska MO. (2016). Znachennia funktsionalnoho nyrkovoho rezervu pry esentsialnii arterialnii hipertenzii. *Simeina Medytsyna* №4(66): 81–84 [Хіміон ЛВ, Тимошук ЛС, Рыбицька МО. (2016). Значення функціонального ниркового резерву при есенціальній артеріальній гіпертензії. *Сімейна Медицина*. №4(66): 81–84].
5. Derrick L Johnston, Aslam H Qureshi, Rhys W Irvine. (2016). Contemporary Management of Vesicoureteral Reflux. *Pediatric Nephrology*. 2;2: 82–93.
6. Herbst KW, Corbett ST, Lendvay TS, Caldame AA. (2014). Recent trends in the surgical management of primary vesicoureteral reflux in the era of dextranomer/hyaluronic acid. *J Urol*. 191(5): 1628–33.
7. Kristoffer Lindskov Hansen, Michael Bachmann Nielsen, Caroline Ewertsen. (2016). Ultrasonography of the Kidney: A Pictorial Review. *Diagnostics*. 6(1),2. doi: 10.3390/diagnostics 6010002
8. Lee He. (2015). The diagnosis of febrile urinary tract infection in children may be facilitated by urinare biomarkers. *Pediatr Nephrol*. 30: 123–130. doi: 10.1007/s00467-014-2905-5
9. Strippoli R, Moreno-Vicente R. (2016). Molecular Mechanisms Underlying Peritoneal EMT and Fibrosis (Electronic resource). *Stem Cells International*. <https://doi.org/10.1155/2016/3543678>
10. Turk C, Petrik A, Sarica K, Seitz C et al. (2016, Mar). Eau guidelines on diagnosis and conservative management of urolithiasis. *Eur Urol*. 69(3): 468–74. doi: 10.1016/j.eururo.2015.07.040
11. Williams G, Hodson EM, Craig JC. (2019). Interventions for primary vesicoureteric reflux (Review). *Cochrane Database of Systematic Reviews*, Issue 2. Art. №.:CD001532 D01:10.1002/14651858. CD001532.pub5.

## Відомості про авторів:

**Муратова Катерина Георгіївна** — к.мед.н., асистент каф. педіатрії №1 та неонатології Харківського НМУ. Адреса: м. Харків, вул. Озерянська, 5. <https://orcid.org/0000-0003-1692-4817>  
**Гончарь Маргарита Олександрівна** — д.мед.н., проф., зав. каф. педіатрії №1 та неонатології Харківського НМУ. Адреса: м. Харків, вул. Озерянська, 5. <https://orcid.org/0000-0002-9167-2034>  
Стаття надійшла до редакції 08.01.2020 р.; прийнята до друку 15.03.2020 р.



НАЦІОНАЛЬНА МЕДИЧНА АКАДЕМІЯ  
ПІСЛЯДИПЛОМНОЇ ОСВІТИ ІМЕНІ П. Л. ШУПИКА  
ТОВ «ГРУПА КОМПАНІЙ МЕД ЕКСПЕРТ»

Група компаній  
**ME**  
МедЕксперт

## Шановні колеги! Запрошуємо вас на online-семінари «Як не втратити літо: рецепти для педіатра в рамках циклу «Практична педіатрія під час пандемії»

Національна медична академія післядипломної освіти імені П.Л. Шупика, Група компаній МедЕксперт підготували нову програму для педіатрів, лікарів загальної практики — сімейних лікарів та лікарів суміжних спеціальностей, що забезпечить ваш безперервний професійний розвиток та отримання відповідних балів до особистого освітнього портфолію.

Такий підхід допоможе нам з вами об'єднатися для оперативної комунікації і обговорення нагальних проблем без відриву від робочого місця, задавати питання опінійон-лідерам, спілкуватися в чаті з лекторами та колегами.

У новому курсі дистанційної освіти ми врахували міжнародний і свій власний досвід!

І тому програма має свої переваги:

- Ви навчаєтесь дистанційно, ми спілкуємося з вами в режимі реального часу
- Ми врахували сучасні рекомендації психологів щодо формування лекцій

Викладачі online-семінару:

Лапій Ф.І., Мащенко М.Є., Анфілова М.Р., Крамарьов С.О., Романишин Я.Ю., Опришко В.І., Кошель І.В., Александрін А.

**КІЛЬКІСТЬ МІСЦЬ ОБМЕЖЕНА!** Усі зареєстровані учасники додатуть до особистого освітнього портфолію 10 балів.

Дати проведення та реєстрація на сайті: <https://med-expert.com.ua/news/grafik-zahodiv-gk-medekspert-na-cher-ven-lipen-2020-roku/#>

**ПРОГРАМА ОДНАКОВА НА ЗАХОДИ! ОБИРАЙТЕ ДАТУ,  
НАЙЗРУЧНІШУ ДЛЯ ВАШОГО НАВЧАННЯ!**