

УДК 616-006.446.8-053.3+616.155.392.8

**О.І. Дорош¹, П.Й. Дудаш², С. Чезаро³, О.А. Петрончак^{2,4}, Р.В. Гулей⁴,
О.В. Лига^{1,5}, І.П. Мелько^{1,6}, Л.К. Дробченко¹, Т.В. Бурак¹, О.М. Очеретна¹,
А.М. Мих^{1,7}, Л.П. Середич^{1,8}, Б.С. Романишин¹, М.Б. Захарусь¹**

Лейкемоїдні реакції та хронічні мієлопроліферативні захворювання у дітей: схожість і відмінності

¹Комунальне некомерційне підприємство Львівської обласної ради «Західноукраїнський спеціалізований дитячий медичний центр», м. Львів, Україна

²Комунальний заклад Львівської обласної ради «Львівське обласне патологоанатомічне бюро», м. Львів, Україна

³Центр дитячої онкогематології Університетської клініки, м. Верона, Італія

⁴ТОВ «Західноукраїнська гістологічна лабораторія», м. Львів, Україна

⁵ Львівський національний медичний університет імені Данила Галицького, м. Львів, Україна

⁶Центр медичних інновацій NOVO, м. Львів, Україна

⁷ Медичний центр Святої Параскеви, м. Львів, Україна

⁸ Приватний медичний центр «МініПоліклініка», м. Львів, Україна

Modern pediatrics. Ukraine. 2019.5(101):9-30; doi 10.15574/SP.2019.101.9

For citation: Dorosh OI, Dudash PJ, Cesaro S, Petronchak OA et al. (2019). Leukemoid reactions and chronic chronic myeloproliferative diseases in children: similarity and differences. Modern Pediatrics.Ukraine. 5(101): 9-30. doi 10.15574/SP.2019.101.9

Наведено три клінічні випадки з подібним дебютом хвороби та змінами у гемограмі у дітей першого року життя. У пацієнтів відзначалися: блідість шкіри та видимих слизових оболонок, гепатолієнальний синдром, двобічна пневмонія, поганий приріст у масі тіла, анемія, зміна кількості тромбоцитів, підвищене значення лактатдегідрогенази (LDH) у сироватці крові, гіперлейкоцитоз із гіперплазією клітин гранулоцитарного ряду. У двох осіб спостерігалася поява бластів за відсутності критеріїв гострої лейкемії у мієлограмі. У них діагностовано: лейкемоїдну реакцію (ЛР) на двобічну пневмонію, хронічне мієлопроліферативне захворювання (ХМПЗ)/хронічну мієломоноцитарну лейкемію (ХММЛ) з еозінофілією із t(1;5)(q21;q32) і перебудовою гена TPM3-PDGFR β , та ювенільну мієломоноцитарну лейкемію (ЮММЛ) із мутацією PTPN11-гена (c.181G>A). Велику увагу приділено особливостям патологічних змін у загальному аналізі крові (ЗАК), гістологічним та генетичним особливостям, клінічному перебігу хвороби, дифференціальній діагностиці між ЛР і відповідним варіантом гемобластозу. Наведено огляд літератури.

У першому клінічному випадку в гемограмі, окрім гіперлейкоцитозу понад $170 \times 10^9/l$ із омолодженням у лейкоцитарній формулі до бластів, анемії, спостерігалися гіпертромбоцитоз понад $1300 \times 10^9/l$, гепатолієнальний синдром, що давало підставу запідозрити ХМПЗ, зокрема ЮММЛ або ХММЛ. Проте неопластичне захворювання крові не підтверджено, зміни мали зворотний характер. Гіпереозінофілія виявлялась у другому та третьому клінічному випадках. Крім вказаних вище клінічних змін діагностовано лімфаденопатію, зокрема у пацієнта з ЮММЛ була виявлена гіперплазія лімфовузлів у середостінні. У дівчинки із ХМПЗ/ХММЛ спостерігалася специфічне ураження шкіри, як і у третини хворих на ЮММЛ. При проведенні гістологічного дослідження тканини лімфатичного вузла та шкіри у цих осіб виявлялися подібні зміни. Біопсійний матеріал презентувався моноцитоподібними клітинами зі значною кількістю незрілих та зрілих еозінофільних гранулоцитів. ХМПЗ/ХММЛ, пов'язані з еозінофілією та ЮММЛ, є надзвичайно рідкісними захворюваннями у дітей, схожими за клінічними та лабораторними ознаками. Тому особливої уваги вимагають пацієнти з гепатоспленомегалією, полілімфаденопатією, дефіцитом маси тіла та змінами у гемограмі, такими як еозінофілія, наявність проміжних форм гранулоцитів, бластів, моноцитоз, нормобластоз, змінна кількість тромбоцитів — від гіпертромбоцитозу до помірної тромбоцитопенії, підвищення LDH. Остаточна верифікація можлива лише за умови проведення молекулярно-генетичного дослідження. Виявлення відповідних молекулярно-генетичних мутацій, що лежать в основі певної нозологічної одиниці, дозволяє встановити діагноз та правильно спланувати лікування. Лікування імаїнібом у дітей із t(1;5)(q21;q32) та перебудовою гена TPM3-PDGFR β дає шанси на одужання та досягнення гематологічної ремісії. Імаїніб слід рекомендувати як першу лінію лікування таких пацієнтів.

Дослідження виконані відповідно до принципів Гельсінської Декларації. Протокол дослідження ухвалений Локальним етичним комітетом (ЛЕК) установи. На проведення досліджень було отримано поінформовану згоду батьків дітей (або їхніх опікунів).

Автори заявляють про відсутність конфлікту інтересів.

Ключові слова: лейкемоїдна реакція, хронічне мієлопроліферативне захворювання, ювенільна мієломоноцитарна лейкемія, діти.

Leukemoid reactions and chronic chronic myeloproliferative diseases in children: similarity and differences

O.I. Dorosh¹, P.J. Dudash², S. Cesaro³, O.A. Petronchak^{2,4}, R.V. Gulei⁴, O.V. Lyha^{1,5}, I.P. Melko^{1,6}, L.K. Drobchenko¹, T.V. Burak¹, O.M. Ocheretna¹, A.M. Mykh^{1,7}, L.P. Seredych^{1,8}, B.S. Romanyshyn¹, M.B. Zakharus¹

¹Communal noncommercial enterprise of Lviv regional council «Western Ukrainian Specialized Children's Medical Centre», Lviv, Ukraine

²Municipal institution of Lviv regional council «Lviv regional pathoanatomical bureau», Lviv, Ukraine

³Center for Pediatric Onco-Hematology of the University Hospital of Verona, Italy

⁴Private limited company «Western Histology Laboratory», Lviv, Ukraine

⁵Lviv National Medical University named after Danylo Halytskyi., Lviv, Ukraine

⁶Center for Medical Innovations «NOVO», Lviv, Ukraine

⁷Medical Center of St. Paraskeva, Lviv, Ukraine

⁸Private Medical Center «Minipoliklinika», Lviv, Ukraine

The publication presents three clinical cases with a similar debut of disease and changes in the hemogram in children under the age of 1. Patients were noted with: pale skin and pale visible mucous membranes, hepatolyenal syndrome, bilateral pneumonia, poor weight gain, anemia, changes in platelet count, increased value of lactate dehydrogenase (LDH) in serum, hyperleucocytosis and hyperplasia of granulocyte cells. Two patients had blasts, but no acute leukemia criteria in myelogram. These patients were diagnosed with leukemoid reaction (LR) for bilateral pneumonia, chronic myeloproliferative disease (CMPD)/chronic myelomonocytic leukemia (CMML) with eosinophilia and with t(1; 5)(q21; q32) and rearrangement of the TPM3-PDGFR β gene and juvenile myelomonocytic leukemia (JMML) with the mutation of the PTPN11 gene (c.181G>A). Much attention is paid to pathological changes in the general blood test, histological and genetic aspects, clinical course of disease, differential diagnosis between the LR and the corresponding variant of hemoblastosis as well as to review of the literature.

In the first clinical case hemogram showed hyperleucocytosis of more than $170 \times 10^9/l$ with rejuvenation in the leukocyte count before blasts, anemia, hyperthrombocytosis of more than $1300 \times 10^9/l$, hepatolyenal syndrome, which gave reasons to suspect CMPD, in particular JMML or CMML. With LR anemic syndro-

me is extremely rare. A child with LR anemia had hypochromic iron deficiency. In patients with CMPD/CMML and JMML iron deficiency was not detected, but there was a significant increase in serum vitamin B12 levels. Hyper eosinophilia was determined in the second and third clinical cases. In addition to that lymphadenopathy was diagnosed. The patient with JMML was also diagnosed with hyperplasia of the lymph nodes in the mediastinum. A girl with CMPD/CMML had a specific skin lesion, which can be found in a third of patients with JMML. During histological examination of the lymph node and skin tissue similar changes were revealed in these individuals. Biopsy material was presented by monocytes cells with a large number of immature and mature eosinophils. CMPD/CMML associated with eosinophilia and JMML are extremely rare diseases in children. They are clinically similar and show similar lab test results. In these children the diagnosis was based on a combination of clinical, histological, immunohistochemical, molecular genetic methods.

Therefore each doctor must be especially attentive to patients with hepatosplenomegaly, polylymphadenopathy, underweightness, changes in hemogram, such as eosinophilia, presence of intermediate forms of granulocytes, blastemia, monocytosis, normoblastosis with an altered number of platelets from hypertrombocytosis to moderate thrombocytopenia, increased LDH. The child should be referred for a consultation with a hematologist to verify the diagnosis using appropriate diagnostic criteria, including molecular. Final verification is possible only with the help of molecular genetic tests. Identification of the molecular genetic mutations allows to diagnose correctly and to choose the right treatment plan. Treatment with imatinib in children with t(1; 5)(q21; q32) and the rearrangement of the TPM3-PDGFR β gene gives a chance of recovery with hematological remission. Imatinib should be recommended as the first treatment for these patients.

The research was carried out in accordance with the principles of the Helsinki Declaration. The study protocol was approved by the Local Ethics Committee (LEC) of all participating institution. The informed consent of the patient was obtained for conducting the studies.

No conflict of interest was declared by the authors.

Key words: leukemoid reaction, chronic myeloproliferative diseases, juvenile myelomonocytic leukemia, children.

Лейкемоидные реакции и хронические миелопролиферативные заболевания у детей: сходство и различия

О.И. Дорош¹, П.И. Дудаш², С. Чезаро³, О.А. Петрончак^{4,5}, Р.В. Гулей⁶, О.В. Лыга^{1,5}, И.П. Мелько^{1,5}, Л.К. Дробченко¹, Т.В. Бурак¹,

О.М. Очеретна⁷, А.М. Мых^{1,7}, Л.П. Середица⁸, Б.С. Романышин¹, М.Б. Захарусь¹

¹Коммунальное некоммерческое предприятие Львовского областного совета «Западноукраинский специализированный детский медицинский центр», г. Львов, Украина

²Коммунальное учреждение Львовского областного совета «Львовское областное патологоанатомическое бюро», г. Львов, Украина

³Центр детской онкогематологии Университетской клиники, г. Верона, Италия

⁴Западноукраинская гистологическая лаборатория, г. Львов, Украина

⁵Львовский национальный медицинский университет имени Данила Галицкого, Украина

⁶Центр медицинских инноваций NOVO, г. Львов, Украина

⁷Медицинский центр Святой Параскевы, г. Львов, Украина

⁸Частный медицинский центр «МиниПоликлиника», г. Львов, Украина

Представлены три клинических случая с похожим дебютом болезни и изменениями в гемограмме у детей первого ода жизни. У пациентов отмечались: бледность кожи и видимых слизистых оболочек, гепатолиенальный синдром, двусторонняя пневмония, плохая прибавка в весе, анемия, изменение количества тромбоцитов, повышенное значение лактатдегидрогеназы (LDH) в сыворотке крови, гиперлейкоцитоз с гиперплазией клетки гранулоцитарного ряда. У двух больных наблюдалось появление бластов при отсутствии критериев острой лейкемии в миелограмме. У этих пациентов диагностированы: лейкемоидная реакция (ЛР) на двустороннюю пневмонию; хроническое миелопролиферативное заболевание (ХМПЗ)/хронический миеломоноцитарный лейкоз (СММЛ) с эозинофилией с t(1; 5)(q21; q32) и трансформацией гена TPM3-PDGFR β , ювенильный миеломоноцитарный лейкоз (ЮММЛ) с мутацией гена RPTNII (с.181G>A). Большое внимание уделено особенностям патологических изменений в общем анализе крови, гистологическим и генетическим особенностям, клиническому течению болезни, дифференциальной диагностике ЛР и соответствующего варианта гемобластоза. Предоставлен обзор литературы.

В первом клиническом случае в гемограмме, кроме гиперлейкоцитоза выше $170 \times 10^9/l$ с омоложением в лейкоцитарной формуле к бластам, анемии, наблюдался гипертромбоцитоз выше $130 \times 10^9/l$, гепатолиенальный синдром, что позволяло заподозрить ХМПЗ, в частности ЮММЛ или ХММЛ. При ЛР анемический синдром бывает крайне редко. У ребенка с ЛР была гипохромная железодефицитная анемия. У пациентов с ХМПЗ/ХММЛ и ЮММЛ не обнаружен дефицит железа, однако наблюдалось значительное повышение уровня витамина B12 в сыворотке крови. Гиперэозинофилия определялась во втором и третьем клиническом случаях. Кроме указанных выше клинических изменений диагностирована лимфаденопатия, в т.ч. у пациента с ЮММЛ была обнаружена гиперплазия лимфоузлов в средостении. У девочки с ХМПЗ/ХММЛ наблюдалось специфическое поражение кожи, которое можно встретить у трети больных с ЮММЛ. При проведении гистологического исследования ткани лимфатического узла и кожи у этих лиц обнаружены похожие изменения. В биопсийном материале присутствовали клетки типа моноцитов с большим количеством незрелых и зрелых эозинофилов. ХМПЗ/ХММЛ, связанные с эозинофилией и ЮММЛ, являются чрезвычайно редкими заболеваниями в детском возрасте, которые имеют клиническое и лабораторное сходство. В упомянутых случаях диагностика основывалась на комбинации клинических, гистологических, иммуногистохимических, молекулярно-генетических методов. Поэтому каждый врач обязан быть особенно внимателен к пациентам с гепатоспленомегалией, полилимфаденопатией, дефицитом массы тела и учитывать как клинические, так и лабораторные патологические изменения, такие как эозинофилия, наличие промежуточных форм гранулоцитов, бластемия, моноцитоз, нормобластоз, с измененным количеством тромбоцитов от гипертромбоцитоза до умеренной тромбоцитопении, повышение LDH. Ребенок должен быть направлен на консультацию к гематологу для верификации диагноза с применением соответствующих диагностических критериев, в т.ч. молекулярных. Окончательная верификация возможна только при молекулярно-генетическом исследовании. Выявление соответствующих молекулярно-генетических мутаций, лежащих в основе определенной нозологической единицы, позволяет установить соответствующий диагноз и правильно спланировать лечение. Лечение детей с t(1;5)(q21;q32) и перестройкой гена TPM3-PDGFR β иматинибом дает шансы на выздоровление и достижение гематологической ремиссии. Иматиниб следует рекомендовать как препарат первой линии в лечении таких пациентов.

Исследование было выполнено в соответствии с принципами Хельсинкской Декларации. Протокол исследования был одобрен Локальным этическим комитетом (ЛЭК) учреждений. На проведение исследований было получено информированное согласие родителей детей (или их опекунов).

Авторы заявляют об отсутствии конфликта интересов.

Ключевые слова: лейкемоидная реакция, хроническое миелопролиферативное заболевание, ювенильная миеломоноцитарная лейкемия, дети.

Вступ

У практиці лікарів різних спеціальностей нерідко зустрічаються пацієнти зі змінами у гемограмі з проявом різноманітних типів лейкемоїдних реакцій (ЛР). При виявленні в аналізі крові таких патологічних змін, як еозинофілія, наявність проміжних форм гранулоцитів, моноцитоз, лімфоцитоз, нормобластоз, гіпертромбоцитоз тощо, перед лікарем постає завдан-

ня диференційного діагнозу між ЛР чи, можливо, лейкемією, оскільки помилкова діагностика «гемобластозу» може призвести до непоправних наслідків. Тому вкрай важливо бути обізнаним зі змінами в крові при різних захворюваннях.

Наводимо власні клінічні спостереження. Дослідження виконані за принципами Гельсінської Декларації. Протокол дослідження ухвалений Локальним етичним комітетом

(ЛЕК) усіх зазначених у роботі установ. Було отримано поінформовану згоду батьків дітей (або їхніх опікунів) на проведення досліджень.

Клінічний випадок 1

Дівчинка, 8 міс., госпіталізована у відділення гематології та інтенсивної хіміотерапії ЗУСДМЦ у липні 2006 р. зі скаргами матері на загальну слабкість, виразну блідість шкірних покривів, малопродуктивний кашель, субфебрильну гарячку. Дитина від 2-ї вагітності, 2-х пологів, народилася шляхом кесаревого розтину з масою 3050 г, вигодовування грудним

молоком. Із профщеплень — БЦЖ у пологовому будинку. Два тижні до госпіталізації — вологий кашель, згодом — субфебрильна гарячка. Звернулися до педіатра, який за результатами загального аналізу крові (ЗАК) скерував до гематолога. При госпіталізації загальний стан важкий, виразні ознаки загальної інтоксикації, дихальної та серцево-судинної недостатності (ССН). Віджива знижена. Тургор тканин збережений. Шкіра бліда, без висипу. Над легеньми дрібноміхурцеві хрипи вздовж обох легень. Частота дихань (ЧД) 46/хв., SpO₂ 96–97%.

Таблиця 1

Порівняльна характеристика клініко-лабораторних особливостей дебюту лейкемоїдної реакції нейтрофільного типу та мієлопроліферативних захворювань у дітей

Показник	Клінічний випадок 1 (ЛР)	Клінічний випадок 2 (ХМПЗ)	Клінічний випадок 3 (ЮММЛ)
Вік	8 міс.	3 міс.	3 міс.
Стать	Ж	Ж	Ч
Загальний аналіз крові			
Еритроцити, 10 ¹² /л	3,87	3,18	3,98
Гемоглобін, g/dl	10,0	9,1	10,7
Лейкоцити, 10 ⁹ /л	170,7	120,58	57,48
Бласти, %	15,0	0,0	7,0
Мієлоцити, %	12,0	5,0	8,0
Метамієлоцити, %	14,0	1,0	3,0
Базофільні, %	0,0	3,0	6,0
Еозинофільні, %	1,0	14,0	5,0
Паличкоядерні, %	10,0	15,0	8,0
Сегментоядерні, %	21,0	35,0	37,0
Лімфоцити, %	20,0	12,0	19,0
Моноцити, %	7,0	15,0	7,0*
Тромбоцити, 10 ⁹ /л	1384,0	258,0	88,0
Нормоцити, на 100 клітин	0,0	3,0	2,0
ШОЕ, мм/год	28,0	45,0	3,0
Біохімічний аналіз крові			
T.Bili, mkmol/l	5,1	12,0	12,4
D.Bili, mkmol/l	1,0	3,8	4,5
ALT, U/l	24,0	14,0	28,0
AST, U/l	34,5	28,0	34,0
GGT, U/l	10,0	46,0	37,0
ALP, U/l	230,0	841,0	778,0
LDH, U/l	1188,5	701,0	442,0
Fe, mmol/l	5,5	20,0	17,4
Vit B12, ng/ml	—	1400,0	13514,0
Ferritin, ng/ml	—	749,0	210,6
CRP, mg/l	≥6,0	≥12,0	<6,0
UN, mmol/l	3,1	2,2	1,5
Crea, mkmol/l	42,4	34,0	26,0
Glu, mmol/l	4,5	5,0	5,9
T.PROT, g/l	51,0	66,0	58,0
Alb, g/l	21,0	43,0	41,0
K, mmol/l	4,4	4,6	4,1
Na, mmol/l	130,0	138,0	139,0
Ca, mmol/l	2,5	2,67	2,49
Amylase, U/l	10,2	8,0	14,0
HbF, %	негативний	—	3,9%

Продовження таблиці 1

Показник	Клінічний випадок 1 (ЛР)	Клінічний випадок 2 (ХМПЗ)	Клінічний випадок 3 (ЮММЛ)
Вік	8 міс.	3 міс.	3 міс.
Стать	Ж	Ж	Ч
Мієлограма			
Клітинність	гіпер	гіпер	нормо
Бласти, %	0,6	0,4	7,7
Промієлоцити, %	2,0	6,0	2,0
Мієлоцити, %	8,2	1,8	16,0
Метамієлоцити, %	6,8	1,4	2,7
Базофільні, %	0,0	0,8	1,3
Еозинофільні, %	1,0	10,4	9,0
Паличкоядерні, %	11,8	14,2	10,3
Сегментоядерні, %	21,2	26,0	25,7
Лімфоцити, %	27,4	18,4	21,7
Плазматичні клітини, %	0,0	0,2	
Моноцити, %	9,6	16,8	1,0
Еритробласти, %	0,6	3,6	2,7
Нормобласти базофільні, %	0,8	0,2	
Нормобласти поліхроматофільні, %	2,6	2,2	
Нормобласти оксифільні, %	7,4	1,2	
Мегакаріоцити, у препараті	10	поодинокі	поодинокі
Клінічна презентація			
Печінка, см щільність	3,0 помірна щільність	3,0 щільна	4,0 щільна
Селезінка, см щільність	0,5 еластична	3,5 щільна	3,5 щільна
Лімфаденопатія	–	+	+
Ураження шкіри	–	+	+
Пневмонія	+	+	+
Генетичні дослідження кісткового мозку			
Цитогенетичні	Каріотип 46 XX; не виявлено t(9;22)	t(1;5) (q21;q32); не виявлено t(9;22)	Каріотип 46 XY; не виявлено t(9;22)
Молекулярно-генетичне	–	не виявлено: – транслокації BCR/ABL t(9;22)(q34;q11); – AML1/ETO t(8;21) (q22;q22); – реаранжації MLL-гена; – моносомію 5, делецію 5q-; – моносомію 7, делецію 7q-	не виявлено: – транслокації BCR/ABL t(9;22)(q34;q11); – AML1/ETO t(8;21) (q22;q22); – реаранжації MLL-гена; – моносомію 5, делецію 5q-; – моносомію 7, делецію 7q-
Генетичні дослідження периферичної крові			
Виявлена мутація	–	t(1;5) (q21;q32) TPM3- PDGFRβ	PTPN11 гена (c.181G>A, p.D61N),

Примітка. *У наступних аналізах крові виявлявся моноцитоз 14–24%.

Тони серця ритмічні, частота серцевих скорочень (ЧСС) 146/хв., АТ 90/55 мм рт.ст. Периферичні лімфовузли не збільшені. Живіт м'який, печінка +3,0 см та селезінка +0,5 см з-під краю реберної дуги, м'якої консистенції. Кістково-суглобова система візуально не змінена. Темп діурезу збережений. Менінгеальні симптоми відсутні. ВТ 1,2x1,5 см, на рівні кісток черепа. Маса тіла – 6,8 кг. ЗАК: еритроцити (Er) – $3,87 \times 10^{12}/l$, гемоглобін (Гб) – 10,0 g/dl, лейкоцити (Le) – $170,7 \times 10^9/l$, бласти – 15%,

мієлоцити (мцт) – 12%, метамієлоцити (мтмц) – 14%, базофільні (базо) – 0%, еозинофільні (е) – 1%, паличкоядерні (п) – 10%, сегментоядерні (с) – 21%, лімфоцити (л) – 20%, моноцити (м) – 7%, тромбоцити (Тр) – $1384 \times 10^9/l$, ШОЕ – 28 mm/h. У біохімічному аналізі крові (БАК): висока лактатдегідрогеназа (LDH) 1188,5 U/l, низьке значення сироваткового заліза (Fe 5,5 mmol/l), гіпопротеїн (T.PROT 51,0 g/l) та гіпоальбумінемія (Alb 21,0 g/l). Інші показники БАК у межах норми (табл. 1).

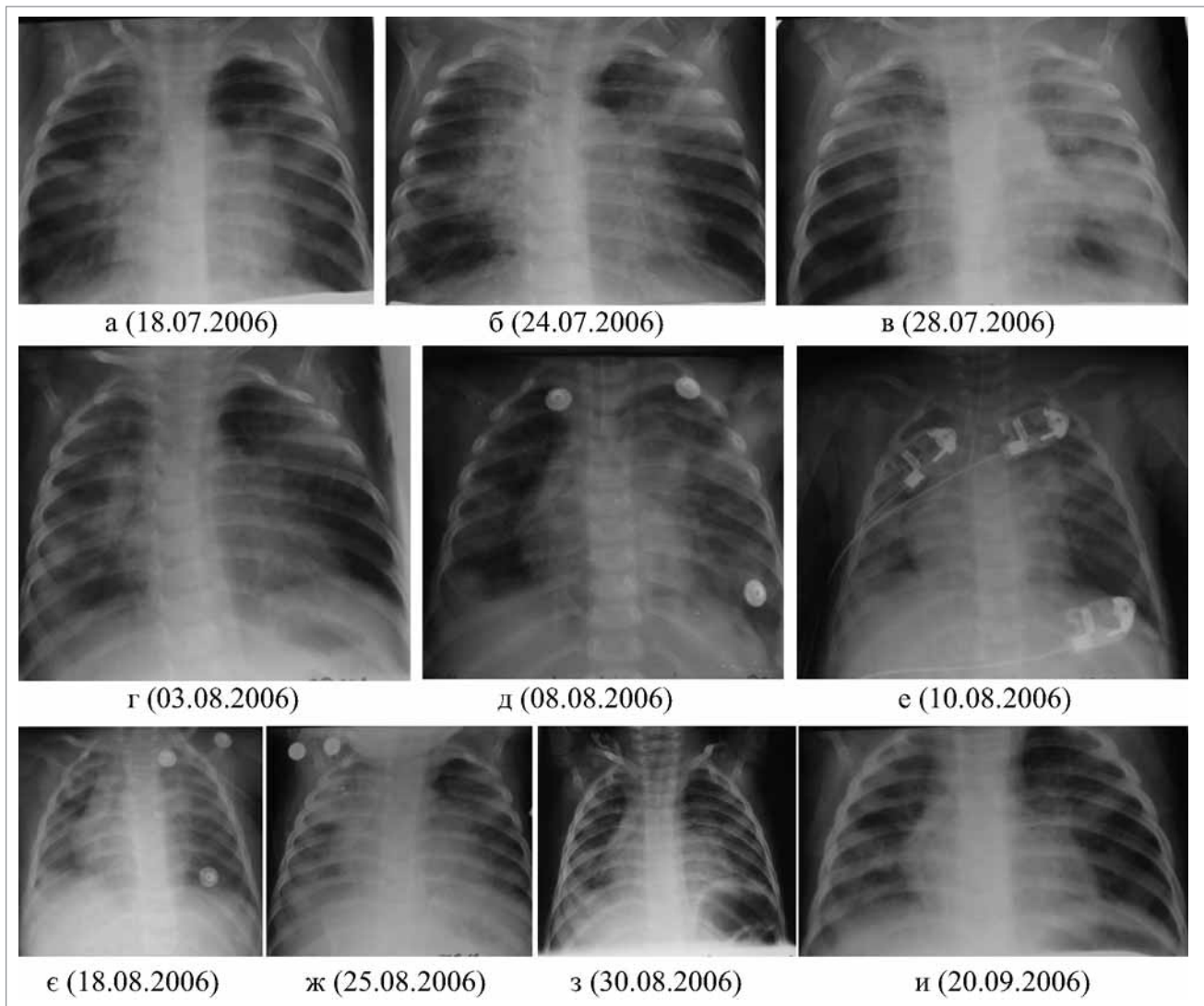


Рис. 1. Динаміка рентгенологічних змін у пацієнта №1

Спостерігалось зниження гуморальної ланки імунітету (IgA 20,6 mg/100 ml, IgM 40,2 mg/100 ml, IgG 208,0 mg/100 ml) транзиторного характеру (оскільки згодом показники нормалізувалися: IgA 40,0 mg/100 ml, IgM 92,6 mg/100 ml, IgG 550,0 mg/100 ml), при нормальних параметрах клітинного імунітету.

Через чотири години після госпіталізації стан дитини мав негативну клінічну динаміку через наростання явищ дихальної недостатності (ДН) (ЧД 80/хв, SpO₂ 86%) та ССН (ЧСС 209/хв). Переведена у відділення реанімації. На рентгенографії органів грудної клітки (РГТ ОГК) пневматизація цілком нерівномірна через ущільнення і гіперпневматизацію. Діагностована двобічна зливна пневмонія з ознаками порушення бронхопрохідності (рис. 1-а). Ехокардіографія (ЕхоКГ) – варіант норми.

Для верифікації діагнозу проведено пункцію кісткового мозку (КМ). Мієлогорама (МГ):

гіперклітинний КМ, представлений усіма паростками гемопоєзу, ознаки гіперплазії гранулоцитарного ряду усіма перехідними формами, без порушення дозрівання (табл. 1). Показник активності лужної фосфатази високий у нейтрофільних гранулоцитах периферичної крові (ПК) та КМ. Цитогенетичне дослідження не виявило t(9;22). Проводилася диференціальна діагностика між ЛР нейтрофільного типу на тлі двобічної бронхопневмонії невідомого генезу та хронічними мієлопроліферативними захворюваннями (ХМПЗ). Щодо другого діагнозу були певні сумніви, оскільки паренхіматозні органи були незначно збільшеними, нещільної консистенції, але на тлі антибактеріальної терапії поступово зменшувалися лейкоцитоз і тромбоцитоз, відзначалася нормалізація показників лейкоцитарної формули (ЗАК (на 10-у добу): Ер – $2,89 \times 10^{12}/l$, Гб – 6,9 g/dl, Ле – $55,8 \times 10^9/l$, бласти – 0%, мцт – 0%, мтмц –

0%, базо — 0%, е — 0%, п — 1%, с — 47%, л — 50%, м — 2%, Тр — $381 \times 10^9/l$, ШОЕ — 17 mm/h). Препарати ПК та КМ консультовані у Референтній лабораторії НДСКЛ «ОХМАТДИТ», Інституті експериментальної патології, онкології та радіобіології імені Р.Е. Кавецького НАН України, у Клініці Святої Анни, м. Відень, Австрія (St. Anna Children's Hospital, Vienna, Austria). На наше прохання у віденській клініці виконано визначення фетального гемоглобіну (HbF). Отримано негативний показник. Діагноз ХМПЗ був заперечений.

За клінічними показаннями неодноразово виконувалися РГГ ОГК (рис. 1 а-и). Дитина лікувалася з приводу двобічної бронхопневмонії, ймовірно, бактерійного генезу, не виключалася кашлюкова етіологія, також залишалася відкритим питання туберкульозу (ТБЦ) (тести на кашлюк та ТБЦ у дівчинки негативні). Мікробіологічні посіви: крові на гемокультуру росту не дав; у харкотинні виявлено *Candida albicans*, у наступних — *Pseudomonas aeruginosa*, згодом *Enterococcus faecalis*, *St. haemolyticus*, *Neisseria spp.* Незважаючи на інтенсивну багатокомпонентну антибактеріальну та проти-грибкову терапію, спостерігалася негативна динаміка з ущільненням легеневої тканини із задіянням верхньої частки (рис. 1 б-ж). У батька хворої під час комплексного обстеження виявлено вогнищевий туберкульоз верхньої частки лівої легені. За час госпіталізації дитина неодноразово консультована інфекціоністом, фтизіатром. Особливості перебігу хвороби були наступними: наявність ЛР нейтрофільного типу (лейкоцитоз на старті $170,7 \times 10^9/l$ до $21,8 \times 10^9/l$ на тлі тривалої терапії), прогресування ДН на тлі терапії, аж до потреби переходу на штучну вентиляцію легень (ШВЛ), розвиток поліорганної недостатності, у т.ч. ниркової недостатності з розвитком вторинної ренальної артеріальної гіпертензії, вторинної метаболічної кардіоміопатії з недостатністю кровообігу I ст.; білково-енергетичної недостатності (25-а доба перебування — у БАК: ALT — 134,7 U/l, AST —

370,8 U/l, T.Bili — 5,1 mkmol/l, T.PROT — 51,0 g/l, Alb — 21,0 g/l, UN — 18,9 mmol/l, Crea — 204,8 mkmol/l, LDH — 6271,0 U/l, K — 5,4 mmol/l, Na — 146,0 mmol/l; (27-а доба) UN — 25,0 mmol/l, Crea — 366,0 mkmol/l, K — 3,8 mmol/l, Na — 140,0 mmol/l; загальний аналіз сечі (ЗАС): білок — 0,66 г/л, Ле — на 1/3 поля зору (пз), Ер — незмінні 10–25 у п.з.), резистентність до більшості застосованих антибіотиків. Усього призначалося 11 антибактеріальних препаратів (згідно із чутливістю: цефтріаксон+нетроміцин; меропенем+клерон; бісептол+далацин; роваміцин; фортум; тієнам; ципринол; рифампіцин) та антимикотична терапія: дифлюкан внутрішньовенно (в/в), перорально (п/о). Найкращий ефект отримано від терапії ципринолом. Також застосовувалися людський внутрішньовенний імуноглобулін (біовен-моно 5%), еритромаза, альбумін, парентеральне живлення, свіжозаморожена плазма (СЗП), дексаметазон, інфузійна терапія, посимптомна терапія. Дитина перебувала на стаціонарному лікуванні 67 днів. Після повторних консультацій ципринол замінено на рифампіцин. Хвора виписана із покращанням стану. З моменту виписки пацієнтка двічі була на контрольному огляді у ЗУСДМЦ. Згодом перебувала під спостереженням фтизіатра та дільничного лікаря, показники гемограми нормалізувалися цілком.

Клінічний випадок 2

Дівчинка, 3 міс., госпіталізована у відділення гематології та інтенсивної хіміотерапії у листопаді 2018 р. зі скаргами матері на кашель та зміни в аналізі крові. З анамнезу захворювання: дитина захворіла приблизно за 10 днів до госпіталізації у ЗУСДМЦ. Хвороба дебютувала кашлем. Лікувалася за місцем проживання з приводу бронхообструктивного синдрому. Через загострення ДН та ССН та збільшення числа Ле у крові з $16,0 \times 10^9/l$ до $93,0 \times 10^9/l$ пацієнтка скерована до гематолога. Анамнез життя: дитина від 1-ї доношеної вагітності, фізіологічних пологів, народилася шляхом кесаревого розтину з масою 3760 г, виходувалася грудьми. До госпіталізації не хворіла. Анамнез спадковий та алергологічний анамнез — не обтяжені. Профілактичні щеплення — БЦЖ, гепатит В у пологовому будинку. При госпіталізації загальний стан важкий, виразні ознаки загальної інтоксикації, гіпертермія. Віджива задовільна. Тургор тканин збережений. Макулонодулярний висип червоного та бурого кольору на шкірі (рис. 2), пелюшковий дерматит.

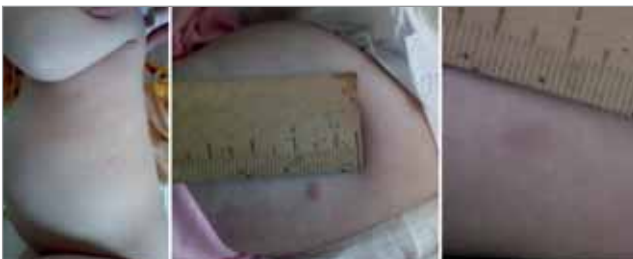

Рис. 2. Специфічне ураження шкіри у пацієнта №2

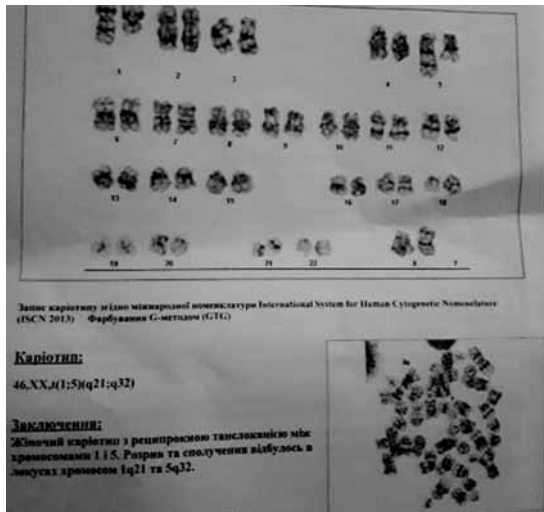


Рис. 3. Цитогенетичне дослідження у пацієнта №2. Кариотип 46 XX, t(1;5) (q21;q32). Транслокація між хромосомами 1 і 5. Розрив та сполучення відбулося в локусах хромосом 1q21 та 5q32

Над легеньми ознаки бронхообструктивного синдрому, з переважанням дрібноміхурцевих хрипів у верхніх відділах легень. ЧД 34/хв. Тони серця ритмічні, ЧСС 130/хв., SpO₂ 98%, АТ 90/55 мм рт.ст. Периферичні лімфовузли не збільшені. Живіт м'який, гепато- (+3,0 см) та спленомегалія (+3,5 см) з-під краю реберної дуги, щільної консистенції. Кістково-суглобова система візуально не змінена. Ентероколіт. Темп діурезу збережений. Менінгеальні симптоми відсутні. ВТ 1,5x1,6 см, злегка пульсує. Маса тіла 5,9 кг. ЗАК: Ер -3,18x10¹²/л, Гб - 9,1 g/dl, Ле - 120,58x10¹²/л, нормоцити (нрмц) - 3:100, мцт - 5%, мтмц - 1%, базо - 3%, е - 14%, п- 15%, с -35%, л - 12%, м - 15%, Тр - 258x10⁹/л, ШОЕ - 45 mm/h. МГ: гіперклітинний КМ, представлений усіма паростками гемопоєзу, гранулоцитарний ряд усіма перехідними формами. Еозинофіли у значній кількості різного ступеня зрілості (табл. 1). Генетичне дослідження кісткового мозку: виявлено t(1;5) (q21;q32) (рис. 3) та не виявлено t(9;22)(q34;q11), картина гібридизації: nuc ish 9q34(ABLx2) 22q11 (BCRx2) [100].

У БАК: підвищення LDH - 701,0U/l, ALP - 841,0 U/l, Vit B12 - 1400,0 (N187-883,0), CRP ≥12,0 mg/l, Ferritin - 749,0 ng/ml, при нормальному значенні Fe 20,0 mmol/l, інші показники, гуморальний та клітинний імунітет в нормі (IgA - 16,2 mg/100 ml, IgM - 347,5 mg/100 ml, IgG - 914,7 mg/100 ml, IgE - 6,2 U/ml (N<35,0); CD3 - 44%, CD4 - 23%, CD8 - 16%, CD19 - 6%, CD16/56 - 14%, CD4/CD8 - 1,3%). Виключено гепатит В, С, мікоплазму, Епштейна-Барр

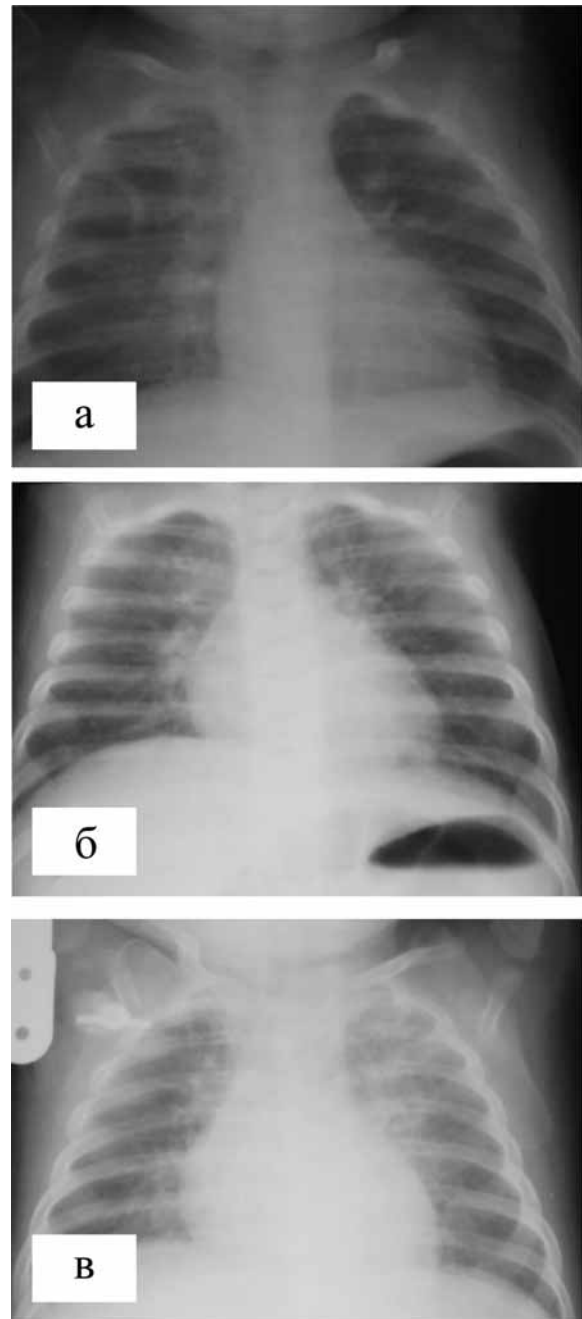


Рис. 4. Рентгенографія органів грудної клітки у пацієнта №2 у динаміці: а (20.11.2018) — явища бронхообструкції з посиленим легневим малюнком, більше справа; б (21.11.2018) — правобічна верхньодольова пневмонія; в (8.12.2018) — двобічна пневмонія

вірус, парвовірус В19, токсоплазмоз, кашлюк, туберкульоз, сифіліс, СНІД. Виявлено CMV-IgM (+); CMV ПЛР 5218,7 вірусних копій. На РГТ ОГК діагностовано: на 1-у добу - ознаки бронхообструкції (рис. 4-а), призначено в/в цефтріаксон, з позитивним ефектом, лихоманка припинилася через дві доби. На 6-у добу аскультативно - правобічна верхньодольова пневмонія, що підтверджено на РГТ ОГК (рис. 4-б); на 7-у добу - відновилася гарячка, наростили прояви бронхообструктивного синдрому,

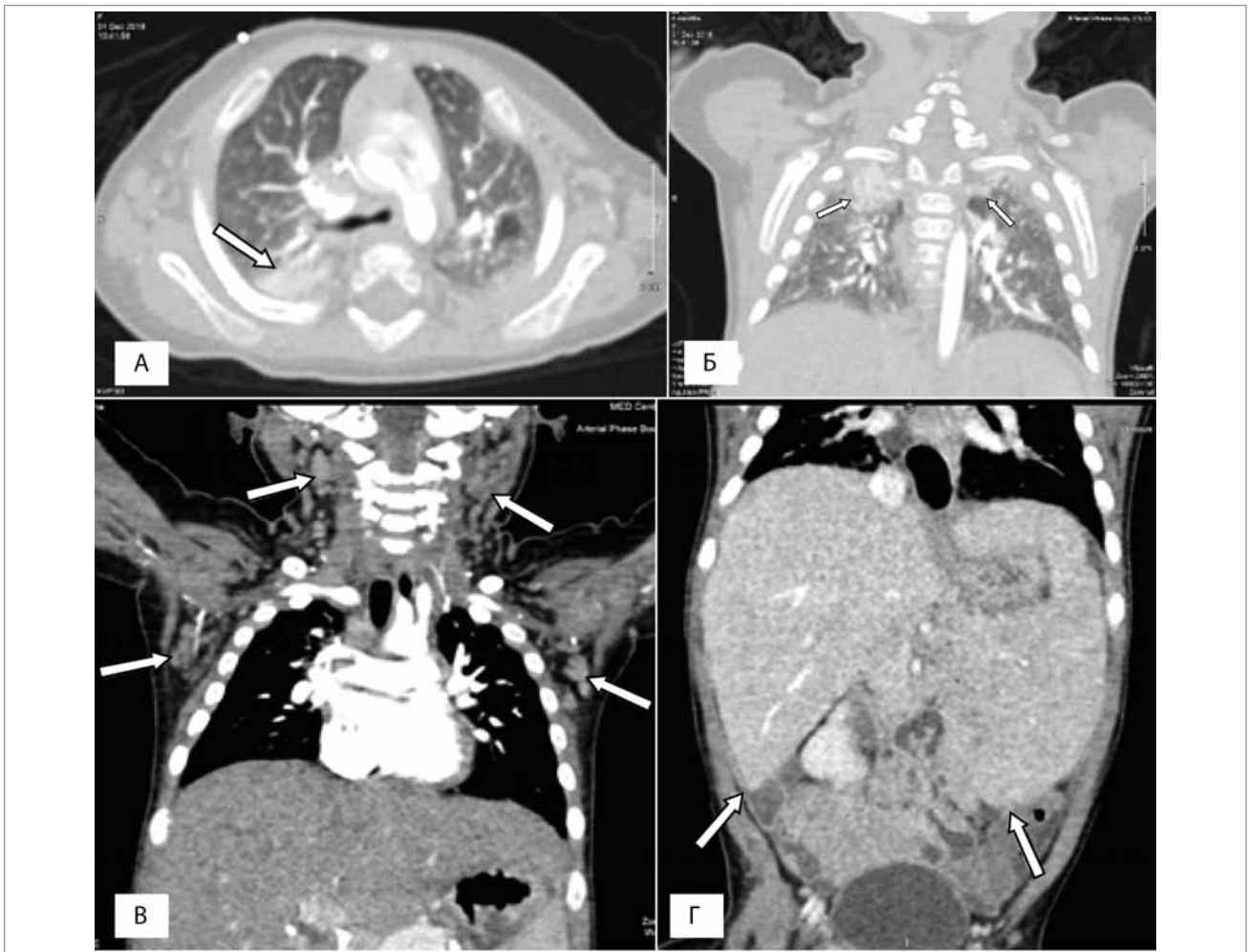


Рис. 5. Комп'ютерна томографія у пацієнта №2: а-б — ділянки ущільнення легеневої тканини; в — шийна аксилярна лімфаденопатія; г — гепатоспленомегалія

рентгенологічно — ознаки двобічної пневмонії (рис. 4-в).

На комп'ютерній томографії (КТ) виявлено ділянки ущільнення легеневої тканини у верхніх частках обох легень, більше — на верхівці справа, гіперпневматизацію S3 зліва, шийну аксилярну лімфаденопатію, гепатоспленомегалію (рис. 5 а-г).

При діагностично-санаційній бронхоскопії: анатомічна аномалія — гіперплазія хряща каріни, патології слизової оболонки не виявлено. Дослідження на туберкульоз (слиз промивних вод дихальних шляхів): ТБЦ ПЛР і бактеріологічно в нативних препаратах, квантіфероновий тест негативний. Мікробіологічні дослідження: кров (при госпіталізації) — *St. haemolyticus*, подальші посіви — негативні. Дослідження слизових виділень із зів'я — *Candida alb.* У мокротинні макроскопічно виявлялися грибові спори *Candida alb.*, пневмоцити каріни не було, поодинокі нейтрофіли, еозинофіли. Посів

з ротової порожнини: 5×10^6 *Enterococcus spp.*, 106 *Str. pneumoniae*, 106 *Candida alb.*; калу — 104–105 *Candida alb.*, через 1 міс. — *E. aerogenes* 100% 103–104. За важкістю перебігу хвороби та згідно із чутливістю лікування антибіотиками включало: в/в гепацеф-комбі, кларитроміцин п/о, в/в кубіцин, меронем, зівокс, тазпем, тіенам, мікамін, воріконазол в/в, еритромаза №3, IVIG (біовен-моно 5%). У динаміці відзначалася поява на шкірі нових щільних елементів («лейкемідів»), деякі з попередніх дещо посвітліла, але зовсім не зникали, із наростанням гепато- (+5,0 см) та спленомегалії (+7,5 см), утримувався гіперлейкоцитоз нейтрофільного характеру з еозинофілією, наростаюча тромбоцитопенія. Проведена відкрита біопсія утворів на шкірі. Гістологічне дослідження: у дермі та підшкірній жировій клітковині дифузні інфільтрати, які представлені клітинами типу моноцитів зі значною кількістю незрілих та зрілих еозинофільних і нейтрофільних грануло-

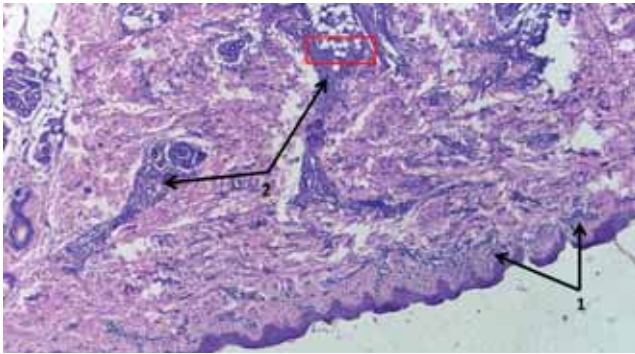


Рис. 6. Фрагмент ураженої шкіри при хронічній мієлопроліферативній неоплазії (ХММЛ) з еозинофілією та перебудовою PDGFR β : 1 — помірно виражений дифузний «лейкемоїдний» інфільтрат у сосочковому шарі дерми, 2 — виражений вогнищевий пухлинний інфільтрат у сітчастому шарі дерми та підшкірно-жировій клітковині переважно довкола додатків шкіри. Гематоксилін-еозин, $\times 40$

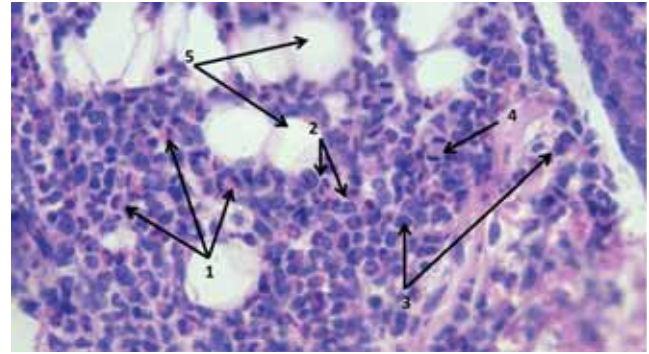


Рис. 7. Фрагмент **Рис. 6** (червона рамка). Густий (виражений) поліморфноклітинний пухлинний («лейкемоїдний») інфільтрат, який складається з численної кількості еозинофілів різного ступеня зрілості (1) — переважно зрілих, а також, у меншій кількості, еозинофільних мієлоцитів та промієлоцитів, крім цього, є також нейтрофіли (2), моноцити та їх попередники (3). Мітоз у пухлинній клітині (4). Ліпоцити (5). Стрижень волосини (6). Гематоксилін-еозин, $\times 400$

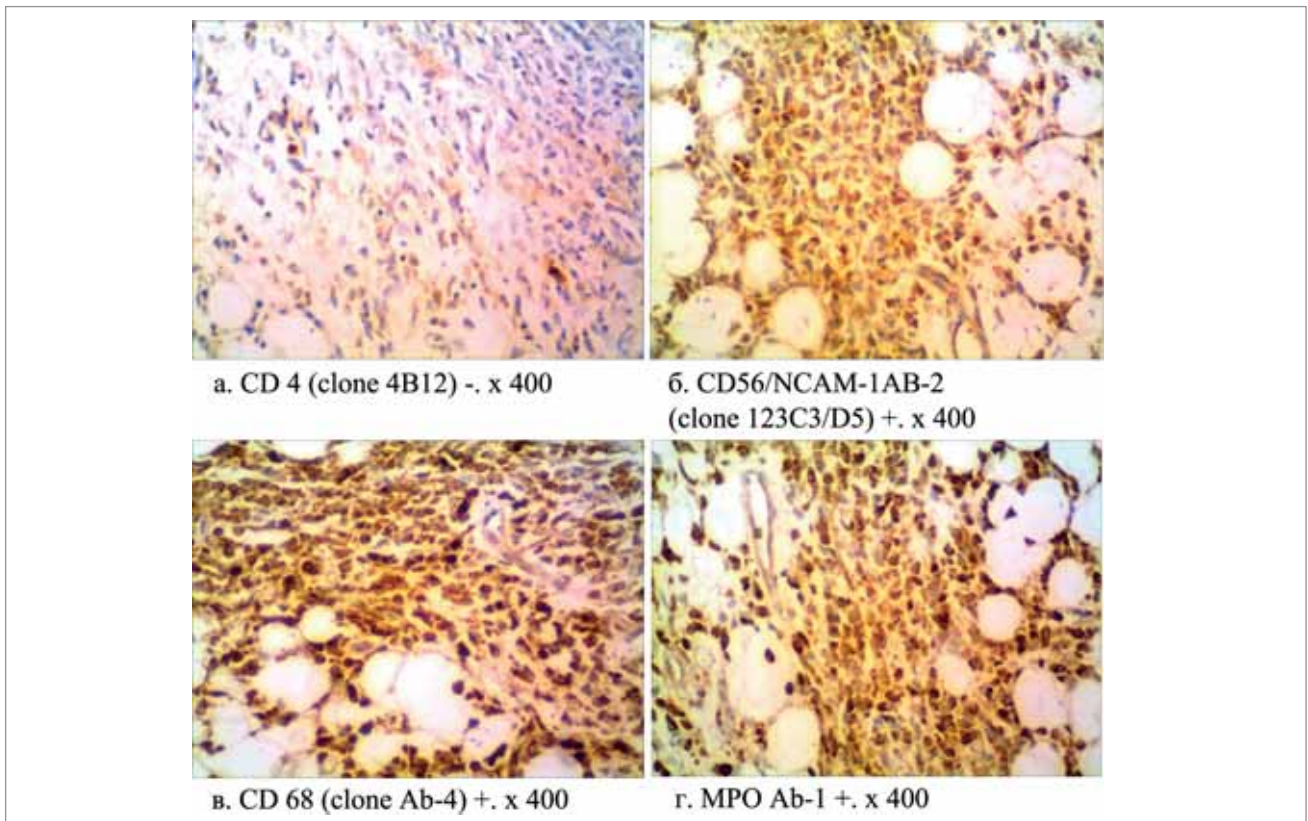


Рис. 8. Розподіл імуногістохімічних реакцій у популяції пухлинних клітин в ураженій шкірі при ХММЛ з еозинофілією та перебудовою PDGFR β (клінічний випадок №2)

цитів (рис. 6, 7). Імуногістохімічне дослідження: CD56/NCAM-1AB-2 (Clone 123C3/D5) позитивна в пухлинних клітинах, Myeloperoxidase (MPO) Ab-1 позитивна в пухлинних клітинах, CD4 (Clone 4B12) негативна в пухлинних клітинах, CD68 (Clone Ab-4) позитивна в пухлинних клітинах (рис. 8).

З огляду на клінічну картину, морфологічні особливості гемограми, мієлограми та результати гістологічного й імуногістохімічного дослідження, наявність транслокації t(1;5)

(q21;q32), t(9;22)(q34;q11) та еозинофілії, були підстави віднести захворювання до «мієлоїдних/лімфоїдних неоплазій з еозинофілією та перебудовою рецептора тромбоцитарного фактора росту альфа (PDGFR α), рецептора бета-фактора росту тромбоцитів (PDGFR β)», які можуть відповідати ХММЛ з еозинофілією, але й не заперечують ювенільний мієломоноцитарний лейкоз (ЮММЛ). З огляду на наростання проліферативного синдрому та рецидивний затяжний перебіг двобічної бронхопневмонії

Таблиця 2

Динаміка показників гемограми у пацієнта №2 на тлі призначення іматинібу

Показник	1-а доба	3-я доба	5-а доба	8-а доба	10-а доба	13-а доба	20-а доба	25-а доба	Через 1 міс.	Через 3 міс.
Еритроцити, $10^{12}/л$	2,61	3,4	3,46	3,37	3,24	2,95	4,52	4,42	6,5	4,67
Гемоглобін, g/dl	8,0	10,5	10,1	9,8	9,5	8,6	12,2	12,1	12,2	12,6
Лейкоцити, $\times 10^9/л$	123,28	59,8	19,0	12,47	9,39	7,0	7,05	6,1	6,5	6,5
Бласти, %	0		0			0	0			0
Мієлоцити, %	1,0		1,0			0	0			0
Метамієлоцити, %	6,0		2,0			0	0			0
Базофільні, %	0		0			0	0			0
Еозинофільні, %	38,0		38,0			4,0	10,0		4,0	2,0
Еозинофільні, $\times 10^9/л$	46,84	26,1	7,22	3,47	1,52	0,28	0,71	0,47	0,26	0,13
Паличкоядерні, %	13,0		12,0			1,0	0		1	1
Сегментоядерні, %	26,0		20,0			30,0	23,0		22	20,0
Лімфоцити, %	13,0		23,0			47,0	61,0		63	70,0
Моноцити, %	3,0		4,0			10,0	6,0		10	7,0
Тромбоцити, $\times 10^9/л$	100,0	81,0	96,0	104,0	147,0	219,0	196,0	233,0	318	273,0
Нормоцити на 100 клітин	2,0									
ШОЕ, мм/год	56,0		43,0			45,0	14,0	16,0	11	7

з бронхообструктивним синдромом, гіпертермію, що могли бути викликані основним захворюванням, дитині, згідно із сучасними поглядами [10,49,56], емпірично, а також керуючись рекомендаціями Р. Erben та співавт. (2010) про застосування іматинібу, що є обґрунтованим навіть у осіб із відсутністю перебудови у генах PDGFR α чи PDGFR β [26], 4 січня 2019 р. призначено іматинібу у дозі 50 мг/добу.

На тлі призначеного лікування відзначалося покращання: з 4-ї доби дитина перестала гарячкувати, ознаки бронхообструкції суттєво зменшилися, відзначено зменшення розмірів паренхіматозних органів (печінка +4,0 см, селезінка +2,5 см з-під краю реберної дуги); поступове відновлення показників ЗАК, з повною нормалізацією на 25-у добу (табл. 2). Добре набирала вагу.

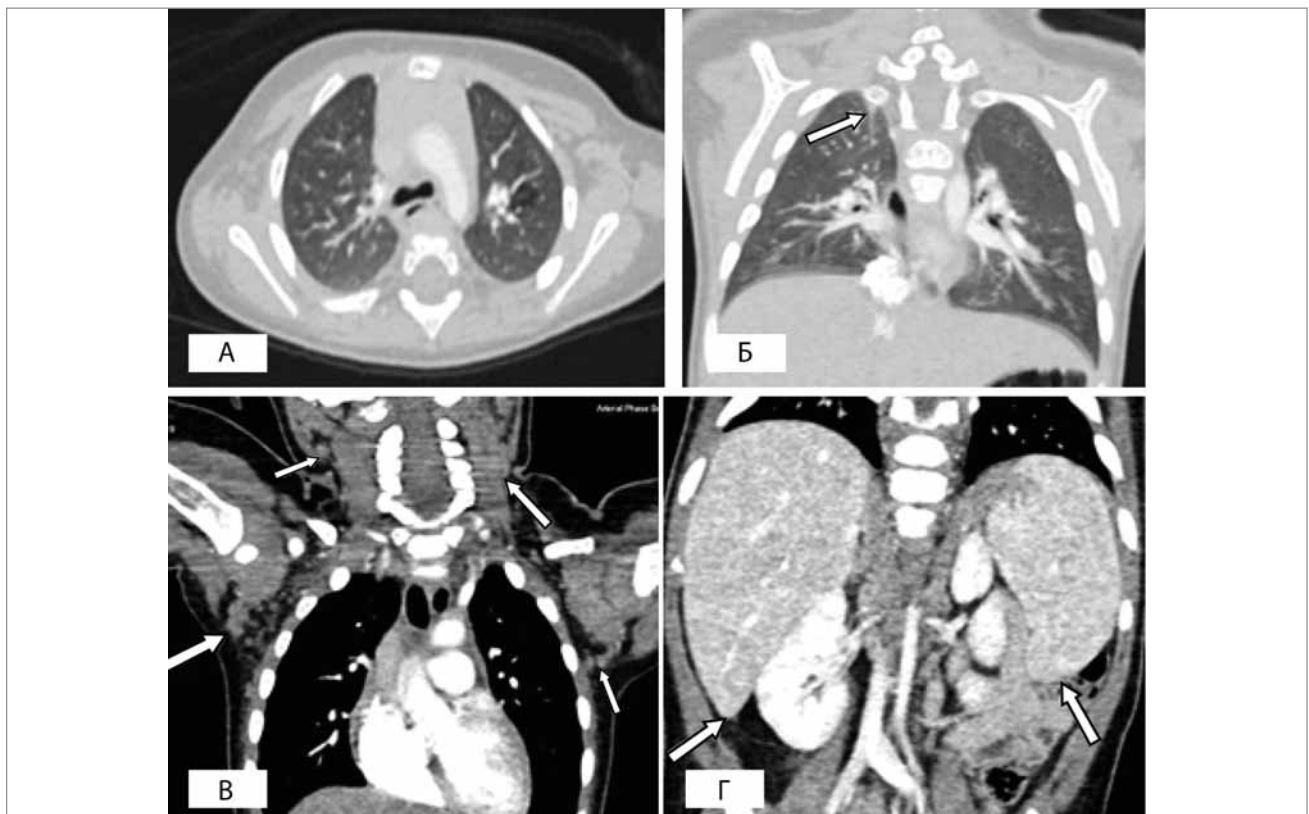


Рис. 9. Комп'ютерна томографія у пацієнта №2: а-б — регресія інфільтративно-специфічних змін у паренхімі легень; в — зменшення розмірів шийних та аксиллярних лімфатичних вузлів; г — регресія гепатолієнального синдрому (на тлі 3-місячного вживання іматинібу)

Тривала верифікація нозологічних одиниць ХМПЗ у дитини. Для цього за сприяння Doc. Simone Cesaro (Direttore U.O.C. Oncoematologia Pediatrica Ospedale Donna Bambino, Azienda Ospedaliera Universitaria Integrata Piazzale Aristide Stefani 1, 37126, Verona) виконано молекулярно-генетичне дослідження периферичної крові у Павії, Італія (Prof. Cesare Danesino, dr.ssa Paola De Filippi Genetica, Policlinico San Matteo Via Forlanini 14, 27100, Pavia). Молекулярно-генетичні дослідження не виявили мутацій RPTNII, NRAS, KRAS та CBL (результат отримано 15.02.2019), тим самим заперечивши у дитини ювенільний мієломоноцитарний лейкоз (ЮММЛ). Натомість виявлено t(1;5)(q21;q32) TPM3- PDGFRβ (Martina Pigazzi, Laboratorio di Oncoematologia pediatrica Dipartimento di Pediatria Via iustiniani 2, Padova) (результат отримано 7.04.2019), що підтвердило наявність у пацієнтки ХМПЗ/ХММЛ з еозинофілією. Дитина продовжує вживати іматиніб у тій самій дозі. Спостерігається нормалізація показників ЗАК (табл. 2), регресії проліферативного синдрому досягнуто через 3 міс. терапії, що підтверджено результатами КТ (рис. 9 а-г).

Клінічний випадок 3

Хлопчик віком три місяці госпіталізований у січні 2019 р. Хворів близько двох місяців. Хвороба дебютувала із загальною м'язовою гіпотонією, ентероколітом, сухою шкірою, впродовж місяця був поганий приріст ваги. Звернулися до педіатра після виявлених у ЗАК

змін. Анамнез життя: дитина від 1-ї доношеної вагітності, фізіологічних пологів, маса тіла при народженні 3300 г, вигодовується грудьми. Анамнез спадковий та алергологічний анамнез – не обтяжені. Профілактичні щеплення – БЦЖ. Дані об'єктивного обстеження. При госпіталізації загальний стан важкий. Віджива знижена. Тургор тканин знижений. Себорейний дерматит, пелюшковий дерматит. Над легеньми жорстке дихання. ЧД 32/хв. Тони серця ритмічні, ЧСС 140/хв., SpO₂ 99%, АТ 90/55 мм рт.ст. Периферичні множинні лімфовузли: підщелепові, надключичні, шийні, аксиллярні, лімфовузли з обох сторін 1,1–1,5 см. Живіт м'який, гепато- (+4,0 см) та спленомегалія (+3,5 см), органи щільні. Кістково-суглобова система візуально не змінена. Ентероколіт. Темп діурезу збережений. Менінгеальні симптоми відсутні. ВТ 1,5x1,8 см, на рівні кісток черепа. Маса тіла 5,1 кг. ЗАК: Ер – 3,98x10¹²/l, Гб – 10,7 g/dl, Ле -57,48x10⁹/l, нормоцити – 2:100, бласти – 7%, мц – 8%, мтмц – 3%, б – 6%, е – 5%. п – 8%, с – 37%, л – 19%, м – 7%, Тр – 88,0x10⁹/l, ШОЕ – 3 mm/h. У наступних аналізах крові моноцитоз перевищував 14–24%. У БАК: LDH – 442,0 U/l, ALP – 778,0 U/l, Fe – 17,4 mmol/l, Ferritin – 210,6 ng/ml, Vit B12 – 13514,0 ng/ml (N187-883,0), CRP<6,0 mg/l, інші показники та імунологічні дослідження в нормі: IgA – 34,0 mg/100 ml, IgM – 77,8 mg/100 ml, IgG – 477,4 mg/100 ml, IgE -3,07 U/ml (N<35,0); клітинний імунітет: CD3 – 60%, CD4 – 31%, CD8 – 24%, CD19 – 14%, CD16/56 – 11%, CD4/CD8 – 1,6%. У мієлограмі: нормоцелюлярний КМ; мегакаріоти поодинокі; подразнений гранулоцитарний паросток, є ознаки дизгранулопоезу (табл. 1).

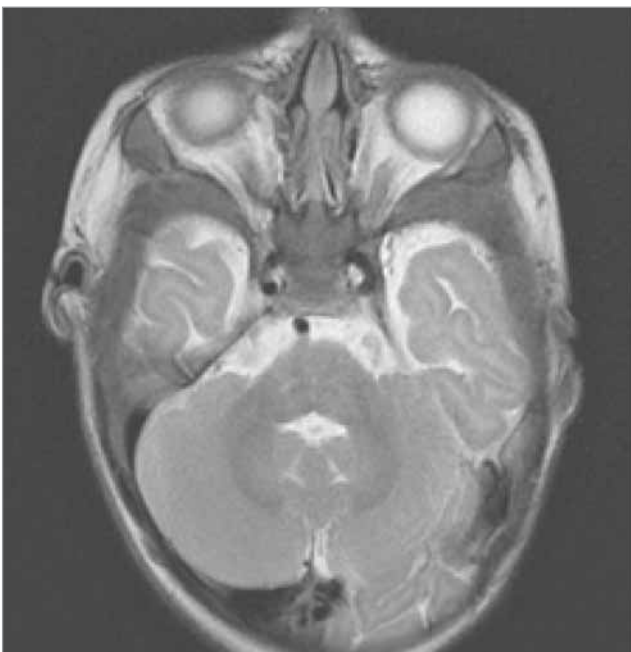

Рис.10. Магнітно-резонансна томографія голови, пацієнта №3: потовщення кісток черепа

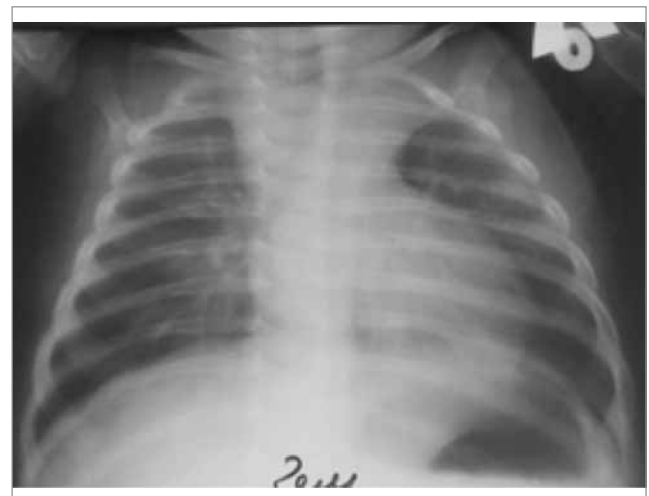


Рис. 11. Рентгенографія органів грудної клітки, пацієнт №3: лімфопроліферативний синдром середостіння, ателектаз S1-S2 зліва

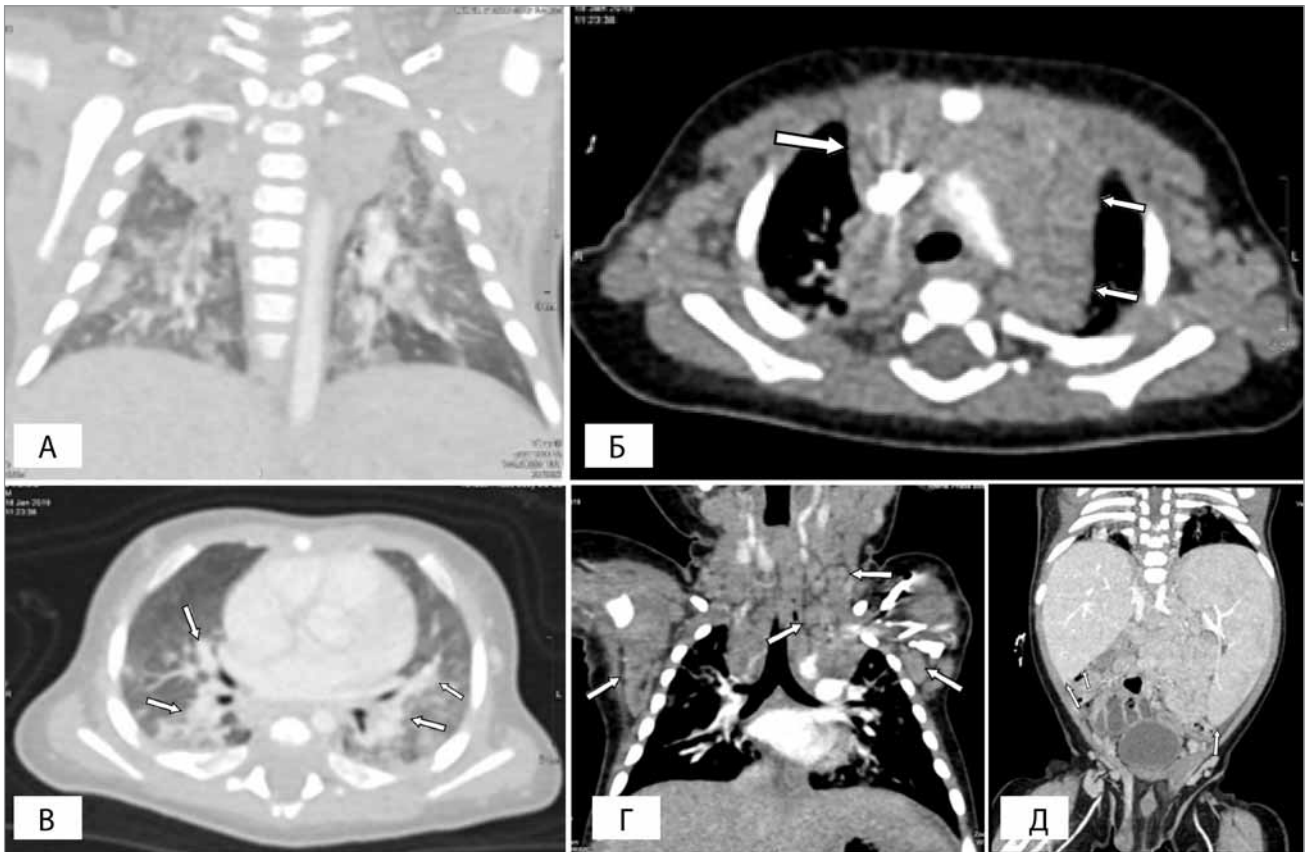

Рис. 12. Комп'ютерна томографія у пацієнт №3: а — ділянки ущільнення легеневої тканини та пухлинна маса у середостінні; б — пухлинна маса у середостінні; в — ділянки ущільнення легеневої тканини; г — шийна аксиллярна лімфаденопатія; д - гепатоспленомегалія

Цитогенетичні дослідження КМ — нормальний чоловічий каріотип, 46 XY. Молекулярно-генетичне дослідження КМ: транслокація BCR/ABL t(9;22)(q34;q11), транслокація AML1/ETO t(8;21)(q22;q22) не виявлено; FISH дослідження: не виявлено BCR/ABL-гена. Картина гібридизації *pus ish 9q34(ABLx2)22q11 (BCRx2) [100]*, не виявлено реаранжації MLL-гена. Картина гібридизації *pus ish (MLLx2) [100]*; не виявлено моносомію 5, делецію 5q-. Картина гібридизації 5p15.2(D5S23D5S721x2)5q33-34(CSFIRx2) [100]; не виявлено моносомію 7, делецію 7q-. Картина гібридизації: (D7Z1,7qter)x2 [100]. Із інфекцій виключено гепатит В, С, токсоплазмоз, туберкульоз, парвовірус В19, мікоплазмозу пневмонію, Епштейна—Барр вірус, сифіліс, СНІД. Знайдено CMV-IgM (+); CMV-IgG 183,61, CMV ПЛР 119,7 вірусних копій. Мікробіологічні дослідження: у крові *St. haemolyticus* (MRSH), згодом не було росту; дослідження слизових виділень із зів'я — *Candida alb.*; з носа поодинокі *St. epidermidis*; посів з ротової порожнини — 1×10^5 *Enterococcus spp.*, 1×10^5 *Str. pneumoniae*, 1×10^3 *St. haemolyticus*; із калу — *Klebsiella pn (100%)*, 1×10^3 *St. aureus*. Магнітно-резонансна томографія (МРТ) голови: патоло-

гії головного мозку не виявлено, потовщені кістки черепа (рис. 10).

РТГ ОГК (рис. 11) та КТ-скрин: ділянки ущільнення легеневої тканини у дорзальних відділах обох легень, більше справа (рис. 12 а-в), гепатоспленомегалія (рис. 12-д), шийна, надключична, аксиллярна лімфаденопатія (рис. 12-г), конгломерат медіастинальних лімфатичних вузлів (рис. 12-б).

Виконана відкрита біопсія аксиллярних вузлів справа та трепанаційна біопсія КМ. Гістологічний висновок: у тканині лімфовузла, переважно в синусах, є дифузні інфільтрати, які представлені клітинами типу моноцитів зі значною кількістю незрілих та зрілих еозинофільних гранулоцитів (рис. 13, 14). Кістковий мозок в обох біоптатах гіперцелюлярний за рахунок проліфератів із клітин моноцитарного та гранулоцитарного типів, зі зниженою кількістю мегакаріоцитів. Імуногістохімічне дослідження: Myeloperoxidase (MPO) Ab-1 — позитивна реакція в частині клітин пухлинної популяції, CD4 (Clone 4B12) — позитивна реакція в пухлинних клітинах, CD68 (Clone Ab-4) — позитивна реакція в пухлинних клітинах, CD20cy (Clone L26) — негативна реакція

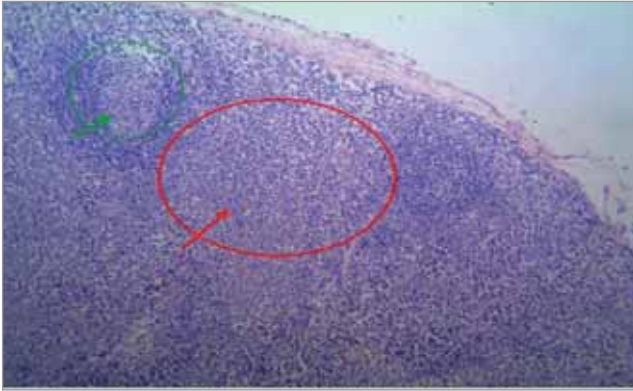


Рис.13. Пацієнт №3. Лімфатичний вузол при ЮММЛ. У червоному колі — пухлинна популяція клітин. Зелене коло зі стрілкою — збережений лімфоїдний фолікул нормальної гістологічної будови. Гематоксилін-еозин, x 100

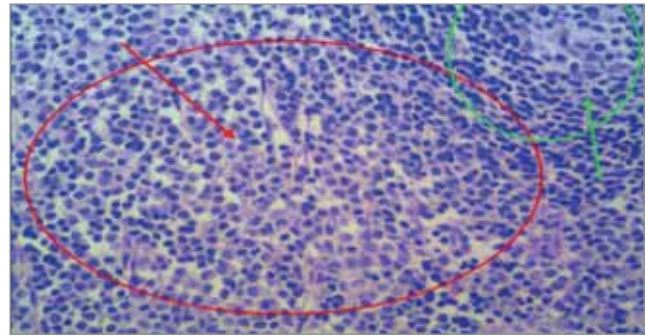


Рис.14. Фрагмент **Рис.13** Лімфатичний вузол при ЮММЛ. У червоному колі у міжфолікулярному просторі пухлинна популяція клітин — різного ступеня зрілості представники моноцитарного та гранулоцитарного рядів. Зелена стрілка спрямована на центр розмноження нормального лімфоїдного фолікула. Гематоксилін-еозин, x 400




Рис.15. Розподіл імуногістохімічних реакцій у популяції пухлинних клітин у лімфатичному вузлі при ЮММЛ (клінічний випадок №3)

в пухлинних клітинах, Рах-5 (Clone SP34) – негативна реакція в пухлинних клітинах, CD10/CALLA Ab-1 (Clone 56C6) – позитивна реакція в частині клітин пухлинної популяції, CD3 (Clone SP7) – негативна реакція в пухлинних клітинах, TdT (Terminal Deoxynucleotidyl Transferase) (Clone SEN28) – позитивна реакція в частині клітин з морфологією бластів на фоні пухлинної популяції (рис. 15 а-ж).

Згодом отримано результати молекулярно-генетичного дослідження крові (від 20.02.2019 р.), яке виявило мутацію RPTNII гена (с.181G>A, р.D61N). Мутацій NRAS, KRAS, CBL не знайдено, результат фетального гемоглобіну HbF – 3,9% (норма <2,0) (від 7.06.2019) (дослідження виконувалися в Італії за сприяння Doc. Simone Cesaro, Direttore U.O.C. Oncematologia Pediatrica Ospedale Donna Bambino, Azienda Ospedaliera Universitaria Integrata Piazzale Aristide Stefani 1, 37126, Verona, виконано Prof. Cesare Danesino, dr.ssa Paola De Filippi Genetica, Policlinico San Matteo Via Forlanini 14, 27100, Pavia). Хворий відповідав усім критеріям для діагностики ЮММЛ [43] категорії 1: моноцитоз у крові >1000 в 1 мкл; бласти у крові і КМ <20%; спленомегалія; відсутність t(9; 22) і BCR/ABL-реаранжування, категорії 2: наявність мутації RPTN11 та категорії 3: підвищене значення HbF [43].

Дитина отримувала антибактеріальну посимптомну терапію. За час госпіталізації (40 днів) додала у вазі, регресували прояви себорейного дерматиту, утримувався лімфопроліферативний синдром. Перебуває у компенсованому стані. У ЗАК утримуються зміни: Ер – $4,24 \times 10^{12}/l$, Гб – 11,3 g/dl, Ле – $22,46 \times 10^9/l$, ретикулоцити – 12%, бласти – 3%, мц – 0%, мтмц – 0%, б – 2%, е – 9%, п – 7%, с – 35%, л – 20%, м – 23%, Тр – $126,0 \times 10^9/l$, ШОЕ – 4 mm/h.

Пацієнт готується до алогенної трансплантації гемопоетичних стовбурових клітин (алотГСК) від неродинного донора за кордоном.

Обговорення

У гематології виділено окремих тип патологічних реактивних змін складу крові, які подібні на картину при лейкозі та інших системних захворюваннях кровотворення пухлинного генезу, але не є проявом процесів, зумовлених проліферацією злоякісних бластних клітин, які отримали назву «лейкемоїдні реакції» (ЛР). Це – зворотні, вторинні, симптоматичні зміни у «білій» крові, які є реакцією кровотворної, лімфатичної та імунної систем організму на

різні захворювання [48,65]. Як і при лейкемії, так і при ЛР, виникає значне омолодження периферичної крові, аж до появи бластних клітин. Розвитку саме нейтрофільних ЛР сприяють наступні етіологічні фактори: інфекційні захворювання (бактеріальні, вірусні, грибові інфекції); сепсис, гнійні, гострі запальні процеси; гостра хірургічна, гінекологічна, урологічна патологія; гострі та хронічні отруєння, інтоксикації; системні захворювання сполучної тканини і системні васкуліти; злоякісні новоутворення; шок будь-якої етіології; гостра крововтрата, гемолітичний криз; вихід із агранулоцитозу; вплив фізичних факторів (хірургічне втручання, фізична травма, іонізуюча радіація, опікова хвороба тощо); ендокринологічні захворювання (тиреотоксикоз, гіперпродукція аденокортикотропного гормону (АКТГ) або глюкокортикоїдів); шкірні й алергічні захворювання (медикаментозна чи сироваткова хвороба та ін.); гостра та хронічна ниркова недостатність; тривале лікування глюкокортикоїдами; застосування препаратів гранулоцитарного і гранулоцитарно-макрофагального колонієстимулюючого факторів; вплив емоційних факторів (важка стресова ситуація) [1,3,6,20,35,39,40,46,48,57,60]. Саме з масивною загибеллю мікробних тіл і потраплянням у кров ендотоксину пов'язані підвищена продукція нейтрофільних гранулоцитів і викид у кров гранулоцитарного резерву КМ. При злоякісних новоутвореннях ЛР розвивається під впливом токсинів пухлини, продуктів її розпаду або метастазування пухлини в КМ. Унаслідок патогенетичного механізму продукції цитокінів пухлиною ЛР часто корелюється із розвитком захворювання; описані клінічні спостереження ЛР, регресія яких відбувалася спонтанно через 12–14 годин після видалення пухлини [3]. При тривалому застосуванні глюкокортикоїдів відбувається редукція надходження нейтрофілів із крові в тканини. При лікуванні колонієстимулюючими факторами вихід із агранулоцитозу презентується появою у периферичній крові на короткий час дозріваючих форм гранулоцитів, що пояснюється збільшенням їх продукції у КМ, із прискореним вивільненням і надходженням нейтрофілів із КМ у кров. У розвитку гострих нейтрофілозів найбільше патогенетичне значення мають викид катехоламінів, збільшення циркулюючих нейтрофілів за рахунок скорочення маргінального пулу, підвищений вихід нейтрофілів у периферичну кров з резер-

вного нейтрофільного фонду КМ [7]. ЛР є нещодавно задокументованим рідкісним явищем, із послідовністю поліорганних запальних захворювань недоношених дітей з низькою вагою [65], при метастатичних ураженнях солідних пухлин (т.з. паранеопластичні лейкомоїдні реакції) тощо [20,46].

Для ЛР не характерні ознаки пухлинної прогресії, властиві лейкозам, анемії ж і тромбоцитопенії при цих процесах не є наслідком метастатичного процесу. Так, при лейкемії відзначається трансформація нормальної гемопоетичної клітини у пухлинну, а при ЛР — активація нормального гемопоезу і надходження у судинне русло надлишків «форменних» елементів крові або пригнічення нормального гемопоезу і гальмування виходу в судинне русло певних клітин крові. Основними диференційно-діагностичними відмінностями ЛР від лейкозів є нормалізація ЗАК після усунення етіологічного фактора або стабілізації перебігу захворювання, що її викликало. Такі особливості у гемограмі ми спостерігали у першому клінічному випадку. Хоча у ЛР є риси подібності з лейкозами, однак етіопатогенетичної спільності у цих процесів немає. У першої дівчинки після тривалого курсу комбінованої антибактеріальної та протигрибкової терапії згодом нормалізувався склад периферичної крові. У неї, враховуючи клінічний перебіг хвороби і явища ДН та рентгенологічні зміни, проводилася диференціація між ЛР на кашлюк або туберкульоз. Цій дитині остаточно не вдалося верифікувати збудник, у посівах харкотиння визначалися спектри патогенів на різних етапах госпіталізації. Застосовувана терапія була поліетіологічною. Найбільшого ефекту досягнуто на тлі вживання ципрофлоксацину та згодом — рифампіцину. Враховуючи епідоточення, діагностований туберкульоз у батька, не виключали, що ЛР у хворой виникла на ґрунті специфічної туберкульозної двобічної бронхопневмонії.

У катаральному і спазматичному періодах кашлюка почасти відзначається лейкоцитоз ($(15,0-30,0) \times 10^9/l$ і навіть вище) з лімфоцитозом і моноцитозом [1,39]. Часом кількість лейкоцитів може досягати $(70,0-100,0) \times 10^9/l$ і вище, що вимагає диференціальної діагностики з лейкозом. Лейкоцитоз і лімфоцитоз можуть зберігатися близько 4–5 тижнів, після чого гемограма нормалізується [11,40,57]. Лімфоцитоз зумовлений впливом токсину, що виділяється збудником кашлюка. Цей ток-

син інгібує міграцію лімфоцитів з крові у лімфоїдну тканину [12].

При туберкульозі зміни гемограми залежать від клінічної форми захворювання [17,36,63,64]. Хронічна туберкульозна інтоксикація у дітей може супроводжуватися невеликим лейкоцитозом (іноді кількість лейкоцитів нормальна) із токсичною зернистістю нейтрофілів і лімфоцитозом. При туберкульозному плевриті також спостерігається лімфоцитоз. Зрідка (у 1–4% хворих) можлива лейкопенія при туберкульозі [64]. Гострий міліарний туберкульоз легень супроводжується відносним або абсолютним моноцитозом. У деяких пацієнтів із такою формою туберкульозу може бути різко виражений зсув лейкоцитарної формули вліво з появою бластів, промієлоцитів, що в ряді випадків вимагає виключення гострого лейкозу [60], можливий гіпертромбоцитоз [17], що мало місце у нашій першій пацієнтки. Часто міліарний туберкульоз легень супроводжує лімфопенія [45].

Диференціювати ЛР нейтрофільного типу потрібно насамперед із ХМПЗ. ХМПЗ — це група клональних гематологічних мієлоїдних розладів, які супроводжуються пухлинною трансформацією поліпотентної стовбурової клітини з наступною проліферацією мієлоїдних клітин, які тривалий час зберігають здатність до диференціювання. Усі захворювання цієї групи мають подібну клініко-гематологічну картину: практично безсимптомний початок; згодом — збільшення селезінки, наростають симптоми інтоксикації; проліферація усіх трьох паростків кровотворення призводить до гіперклітинності КМ і у периферичній крові — лейкоцитозу, тромбоцитозу, тромбоцитопенії, еритроцитозу чи анемії, виразність яких залежить від нозологічної форми та стадії ХМПЗ [8].

Провідним клінічним симптомом ХМПЗ є спленомегалія, селезінка пальпаторно щільної консистенції. Для ЛР значне збільшення селезінки не властиве, за винятком сепсису, але коли селезінка збільшена незначно, м'якої консистенції. Такі особливості збільшення і щільності селезінки ми спостерігали у наведених випадках. У другому та третьому клінічних випадках була гепатоспленомегалія зі значним ущільненням органів. У першої дівчинки гепатолієнальний синдром був помірним, без ущільнення органів (табл. 1). У хворих на ХМПЗ, при первинній діагностиці захворювання, у периферичній крові відзначається високий лейкоцитоз — понад $50-100 \times 10^9/l$,

у лейкоцитарній формулі — гіперплазія клітин гранулоцитарного ряду і навіть бласти. У більшості випадків при ЛР лейкоцитоз не перевищує $50 \times 10^9/l$ і в лейкоцитарній формулі зсув, як правило, до юних і одиничних мієлоцитів, паличкоядерних, кількість яких значно збільшена [1,3,6,35,57]. У двох дівчаток гіперлейкоцитоз становив понад $100 \times 10^9/l$, у хлопчика з ЮММЛ — понад $50 \times 10^9/l$. В усіх трьох дітей у гемограмі виявлялися зміни, притаманні ХМПЗ. Повідомляється, що в осіб із ЛР часто відзначається токсична зернистість нейтрофілів, що не властиво ХМПЗ, чого не було у жодного описаного пацієнта. У осіб, хворих на хронічний мієлолейкоз (ХМЛ) та ідіопатичний мієлофіброз (ІМФ), у периферичній крові часто діагностують гіпертромбоцитоз (при ІМФ може бути тромбоцитопенія) та анемічний синдром, що буває вкрай рідко при ЛР (за винятком ряду станів — сепсис, гостра постгеморагічна анемія) [1]. У першому клінічному випадку в гемограмі, окрім гіперлейкоцитозу понад $170 \times 10^9/l$ із омолодженням у лейкоцитарній формулі до бластів, спостерігався гіпертромбоцитоз більше $1300 \times 10^9/l$, гепатолієнальний синдром, які давали підстави запідозрити ХМПЗ, зокрема ЮММЛ або ХММЛ. Необхідно пам'ятати, що провідним при діагностиці ЛР є наявність основного захворювання (інфекція, пухлина, шок, токсемія, пошкодження тощо), при якому мають місце дані трансформаційні зміни в гемограмі. У двох наступних пацієнтів завдяки молекулярно-генетичному аналізу відбулася верифікація патологічного процесу, зміни у гемограмі були подібними, провідною була гіпереозінофілія.

Еозінофілією називаються стани, за яких абсолютне число еозінофільних лейкоцитів у крові перевищує $0,45 \times 10^9/l$. Еозінофіли — це гранулярні лейкоцити, які виявляються в крові й тканинах у здорових людей у невеликих кількостях. У нормі число еозінофілів у крові менше $0,35 \times 10^9/l$ (до 6% всіх лейкоцитів). Ці клітини виконують імунзахисну функцію проти гельмінтної інвазії, бактерій, вірусів, грибів. Еозінофіли беруть участь у реакціях гіперчутливості негайного типу, пов'язаних із гострою алергією, попереджають генералізацію імунної відповіді організму. Підвищення кількості еозінофілів понад $1,5 \times 10^9/l$ називається гіпереозінофілією [37]. Гіпереозінофілія може призводити до патологічного стану, що набуває рис окремої нозології. За етіологічними і патофізіологічними факторами еозінофілії можна

розділити на реактивні (неклональні) і клональні, що супроводжують хвороби системи крові, при яких еозінофіли є частиною злоякісного клону. Реактивні еозінофілії зустрічаються частіше, ніж клональні [4,5,37]. Компоненти цитоплазми еозінофілів, вивільняючись у кровотоку, спричиняють шкідливу дію на ендотелій, мієлінові нервові волокна і навколишні тканини, викликаючи ураження багатьох органів і систем, насамперед серцево-судинної та нервової [1,28,29]. У патогенезі захворювання надається значення проліферації еозінофілів у КМ, важливу роль при цьому відіграють Т-лімфоцити, які продукують еозінофілопоетичні цитокіни. Ураження органів і систем зумовлене впливом вмісту гранул еозінофілів — катіонними білками, пероксидазою, нейротоксинами та ін. Основними клінічними проявами гіпереозінофільного синдрому є: прогресуюча слабкість, погіршення апетиту, зниження маси тіла, біль невизначеної локалізації у животі, нудота, блювання, непродуктивний кашель; свербіж шкіри, можливий набряк Квінке; підвищення температури тіла, що супроводжується пітливістю, переважно вночі; збільшення печінки та селезінки; ураження серця (аритмії, порушення атріовентрикулярної провідності, розширення меж серця, застійна серцева недостатність), в основі якого лежить розвиток ендоміокардіального фіброзу; поява в легенях вогнищевих інфільтратів або дифузних інтерстиційних змін, розвиток плевральних випотів; ураження нервової системи (запаморочення, головний біль, у важких випадках — марення, галюцинації, розвиток коматозного стану, при тривалому існуванні гіпереозінофільного синдрому — деменція). Можуть спостерігатися порушення зору, слуху, розвиватися периферичні неврити [4–6]. Основний і катіонний білки гранул еозінофілів мають цитотоксичний ефект на значну частину клітин організму, крім того, зв'язуючи гепарин, зменшують антикоагулянтну активність [1]. Тривала гіпереозінофілія будь-якої етіології може призводити до розвитку еозінофільної інфільтрації органів і тканин [4]. У зв'язку з цим необхідно якомога раніше діагностувати основне захворювання, яке призвело до розвитку гіпереозінофілії. У наведених другому та третьому клінічному випадках, на нашу думку, мало місце комбіноване ураження легень — інфекційне та проліферативне, у тому числі внаслідок еозінофільної інфільтрації. Підтвердженням цього є регресія інфільтра-

тивних змін у паренхімі легень на тлі прийому іматинібу у пацієнтки №2 на КТ (рис. 9 а-б).

Мієлодиспластичні та мієлопроліферативні розлади у дітей є менш поширеними, мають різні морфологічні, цитогенетичні особливості, прогностичні фактори та терапевтичні підходи, порівняно із дорослими. Після відкриття специфічної мутації – транслокації між 9 і 22 хромосомами – розпочалися активні пошуки генетичних дефектів при різноманітних онкологічних захворюваннях. Останніми роками відбулися значні зміни в розумінні розвитку інших Ph-негативних ХМПЗ, у тому числі тих, які супроводжуються еозинофілією. Є певна подібність із механізмами, що лежать в основі ХМПЗ та при ХМЛ, в утворенні мутантної форми білка з постійною тирозинкіназною активністю. Відкриття останніх 10 років призвели до перегляду класифікації ХМПЗ, їх діагностики та лікування. Раніше діагностика Ph-негативних ХМПЗ багато в чому будувалася на даних морфологічного дослідження біоптату. У 2008 р. Всесвітня організація охорони здоров'я (ВООЗ) створила нову основну категорію: «Мієлоїдні та лімфоїдні новоутворення з еозинофілією та аномаліями тромбоцитів». До основних діагностичних критеріїв ХМПЗ було включено наявність мутації *Jak2V617F*, а для встановлення варіанта клональних еозинофілій – обов'язкове дослідження перебудови в ділянках генів тромбоцитарного фактора росту альфа (*PDGFRα*), тромбоцитарного фактора росту бета (*PDGFRβ*) і рецептора фактора росту фібробластів-1 (*FGFR1*) [16]. У 2016 р. ця категорія була переглянута та доповнена в класифікації ВООЗ [13]. Чільне місце посіли молекулярно-генетичні методи.

На даний час досить добре вивчені мутації за участю генів, що кодують рецептори до тромбоцитарного фактора росту (*PDGFRα* і *PDGFRβ*). *PDGFRα* і *PDGFRβ* містять тирозинкіназний домен і в нормі активуються під дією тромбоцитарного фактора росту [66]. Остаточо не з'ясовано, чому спостерігається тільки еозинофілія за даного типу мутацій. При перебудові гена *PDGFRβ* найчастіше відбуваються транслокації за участю локуса 33 хромосоми 5. На хромосомі 5 розташовуються гени, що кодують цитокіни, які регулюють еозинофілопоез: інтерлейкіни 3, 5, гранулоцитарно-макрофагальний колонієстимулюючий фактор [41]. Мієлоїдні та лімфоїдні новоутворення з еозинофілією та аномаліями рецепторів *PDGFRα*, *PDGFRβ* та *FGFR1*

є групою гематологічних новоутворень, які кодують конститутивно активовані тирозинкінази [23,26,32,33,34,47,51,56,59]. Виділення хворих з таким варіантом мутацій важливе з огляду на їх терапію, оскільки химерні білки *PDGFRα* [33,34,66], а також *PDGFRβ* [27,47,49] пригнічуються іматинібом, тому на сьогодні терапія першої лінії для таких хворих – це інгібітори тирозинкінази.

Більшість пацієнтів зі злиттям генів *PDGFRβ* мають ХМПЗ, неоплазми типу мієлодиспластичний синдром (МДС)/мієлопроліферативне захворювання (наприклад, ХММЛ, атипична ХМЛ, ЮММЛ) або зрідка – мієлоїдна бластна фаза/вторинна гостра мієлоїдна лейкемія (ГМЛ). Мієлопроліферативні та лімфоїдні новоутворення, пов'язані з перегрупуванням генів *PDGFRα*, *PDGFRβ* та *FGFR1*, утворюють три рідкісні специфічні групи захворювань, які мають деякі спільні ознаки, а також відмінності. Але незмінною особливістю є еозинофілія. Виявити перебудову генів можна за допомогою: *fluorescent-in situ-hybridization* (FISH) або *reverse transcription polymerase chain reaction* (RT-PCR), оскільки кілька генів, що кодують еозинофілопоетичні цитокіни (наприклад, *IL-3*, *IL-5*, *GM-CSF*), містяться, наприклад, при перебудові гена *PDGFRβ* у ділянці хромосоми 5q31~33 [56]. Підвищені рівні триптази та/або вітаміну B12 у сироватці можуть спостерігатися при мієлоїдних новоутвореннях, особливо у випадках із перебудовою генів *PDGFRα* або *PDGFRβ* [38,62]. У сироватці крові пацієнтів 1 та 2 ми теж виявили значне підвищення значення вітаміну B12.

На думку А. Reiter зі співавт. (2017) [56], незважаючи на те, що сучасна класифікація мієлоїдних новоутворень з еозинофілією здебільшого ґрунтується на молекулярних маркерах, діагностика все ж повинна корелюватися із комбінацією гістоморфології та клінічних і лабораторних критеріїв. Фактично жоден із молекулярних маркерів не пов'язаний з єдиним фенотипом. Наприклад, *FIP1L1-PDGFRα* може зрідка асоціюватися з Т-лімфобластною лімфомою/лейкемією, незважаючи на те, що зазвичай презентується як хронічний мієлоїдний новоутвір з еозинофілією; аналогічно, перегрупування *PDGFRβ* може призвести до спектра мієлоїдних новоутворень. Кожен із генів *FGFR1*, *JAK2*, *FLT3* і *ABL1* пов'язаний з різноманітними нозологіями, включаючи В- або Т-клітинні лімфоїдні лейкемії/лімфоми або хронічні, або *de novo*/вторинні гострі міє-

лоїдні лейкої з еозинофілією чи без неї. Цілком ймовірно, що фактори, такі як гермінальні алелі сприйнятливості (germline susceptibility alleles) пацієнтів і фактори захворювання (наприклад, набір набутих соматичних пухлинних мутацій і субклонів), сприяють гетерогенності захворювань. Хоча класифікація ВООЗ є надзвичайно важливою основою для стратифікації еозинофільних новоутворень, лікуючий лікар зобов'язаний враховувати як клініко-патологічні, так і молекулярні критерії для уточнення діагностики та прогнозування захворювання й встановлення відповідного плану лікування [56]. У наведених нами другому та третьому випадках діагностика ґрунтувалася на комбінації клінічних, гістологічних, імуногістохімічних, молекулярно-генетичних методів.

Ще у 1992 р. описано ХМПЗ з еозинофілією та фіксованою хромосомною поломкою в локусі 8p11-12 із залученням гена FGFR1, який розташовується саме на хромосомі 8 у локусах p11 і p12 і має 19 екзонів [59]. Партнерами гена FGFR1 при транслокаціях можуть бути різні гени. Вже описано сім генів, які при злитті з FGFR1 кодують химерні білки з тирозинкіназою активністю. Мієлоїдні пухлини, асоційовані з перебудовою гена FGFR1, погано піддаються терапії в даний час: химерні білки за участю гена FGFR1 стійкі до відомих інгібіторів тирозинкіназ. При лікуванні використовують поліхіміотерапію (ПХТ), за допомогою якої вдається отримати тільки часткову відповідь або стабілізацію захворювання. Хворі гинуть у середньому через 1,5 року від початку захворювання. J. Chen та співавт. (2004) вважають, що тільки застосування аlogenної трансплантації гемопоетичних стовбурових клітин (ало-ТГСК) або мідостауріну дає надію уникнути ранньої смерті у цій когорті хворих [21]. Однак виявлення мутації, що лежить в основі даного захворювання, дозволяє вести активний пошук таргетної терапії — інгібітора білка, що кодується геном ZNF198-FGFR1. Відкриття нових перебудов генів, пов'язаних з еозинофілією, далі допоможе нам зрозуміти молекулярну патобіологію цих захворювань і допомогти у розвитку інгібіторів малих молекул, які пригнічують дерегуляцію кровотворення [59].

Іматиніб є терапією першої лінії у пацієнтів з аномаліями PDGFR α [26,33] і PDGFR β [10,23,26,41], тоді як пацієнти зі злиттям FGFR1 не відповідають на цю терапію і мають поганий прогноз [49]. У більшості літературних джерел терапевтична доза іматинібу коли-

вається від 100 до 400 мг [23,26,33,41]. У даний час не існує певних рекомендацій щодо конкретного дозування та тривалості терапії іматинібом для цієї групи пацієнтів [10]. Повідомляється, що тривале лікування іматинібом може призвести до серцевої токсичності, тому дуже важливо визначити мінімальну ефективну дозу іматинібу, необхідну для підтримки ремісії захворювання [24,33]. G. Helbig зі співавт. (2008) вважають, що одноразова щотижнева доза іматинібу є достатньою для підтримки ремісії у пацієнтів із перебудовою гена FIP1L1-PDGFR α . Крім того, відповідь залишалася стабільною впродовж усього періоду лікування із повною ремісією у 100% пацієнтів, але при припиненні лікування іматинібом хвороба повторювалася [33]. Таке повідомлення є важливим також і з економічної точки зору, оскільки ці препарати є дорогими. Зазначається, що є частина пацієнтів з гіпереозинофілією із ХМПЗ, але без перебудови генів PDGFR α чи PDGFR β , які мають також добру відповідь на терапію іматинібом. На думку P. Erben та його колег (2010), обґрунтованим є випробування іматинібу навіть в осіб із таким негативним генетичним результатом [26]. У нашому другому клінічному випадку молекулярно-генетичне дослідження виявило t(1;5)(q21;q32) [41]. Після вивчення ряду вищезгаданих публікацій, враховуючи важкість стану дитини із швидким прогресуванням лімфопроліферативного процесу, гіпереозинофілії, прийнято рішення розпочати терапію іматинібом до отримання результатів молекулярно-генетичного дослідження (виявлення TPM3-PDGFR β -мутації). Доза препарату нами була вибрана емпірично, оскільки на час старту застосування медикаменту дівчинці виповнилося лише чотири місяці. Терапія іматинібом у дозі 50 мг/добу дала позитивний клініко-лабораторний ефект (табл. 2).

ЮММЛ — це клональне гемопоетичне захворювання дитячого віку, що характеризується проліферацією гранулоцитарної і моноцитарної клітинних ліній [42,43,53,54]. Відповідно до сучасної класифікації ВООЗ, ЮММЛ відносять до групи так званих мієлодиспластичних/мієлопроліферативних захворювань — клональних гемопоетичних неоплазій, які включають в себе захворювання, що мають водночас і диспластичні, і проліферативні характеристики [42,43,54,66]. Частота захворюваності становить приблизно 1,2 на 1 млн дітей на рік, це близько 1,6–2,4% серед гематологічних нео-

плазій дитячого віку [15,43,61]. ЮММЛ зустрічається переважно у дітей, молодших за чотири роки. Вік на момент встановлення діагнозу коливається від одного місяця до раннього підліткового віку, проте у 75% випадків ЮММЛ реєструється у дітей віком до трьох років. Медіана віку, за різними даними, становить від 1,1 до 2,5 року, при цьому 35–40% — це діти віком до року, 26% пацієнтів із ЮММЛ — старші за три роки і лише 4% — старші за п'ять років. Відзначається чітке переважання хлопчиків щодо дівчаток у співвідношенні 2:1,31. Макулярно-папульозний висип на шкірі зустрічається у 35% хворих на ЮММЛ. При ЮММЛ є показові зміни у гемограмі: лейкоцитоз із абсолютним моноцитозом, анемією і тромбоцитопенією є універсальними для діагностики, на відміну від морфології КМ. Хоча кількість тромбоцитів є змінною, можлива помірна тромбоцитопенія. Число лейкоцитів у 30% випадків перевищує $50 \times 10^9/l$, у 7% пацієнтів зустрічається понад $100 \times 10^9/l$. Інколи у пацієнтів виявляється незначна базофілія. Число еозинофілів, зазвичай, у нормі, можлива помірна еозинофілія або ж гіпереозинофілія ($\geq 1,5 \times 10^9/l$). «Гіпереозинофілії» випадки ЮММЛ можуть нагадувати випадки ХМПЗ із еозинофілією, пов'язаною зі специфічними цитогенетичними/молекулярно-генетичними аномаліями із перебудовою генів PDGFR α або PDGFR β , які розглядаються окремо від ЮММЛ. У гемограмі у хворих на ЮММЛ нерідко виявляється анемія, яка є часто нормоцитарною, іноді — макроцитарною. Нерідко можуть спостерігатися атипові, великі форми тромбоцитів. Підвищення HbF з віком є головною характеристикою ЮММЛ, за винятком осіб із моносомією 7, оскільки майже усі діти цієї групи мають нормальне значення HbF. У третьому клінічному випадку показник HbF був підвищеним. Моносомія 7, як єдина аномалія, присутня у 25–30% пацієнтів із ЮММЛ, 10% мають інші цитогенетичні аберації, а у 60% виявляється нормальний каріотип [1,52,53,54]. При ЮММЛ до 90% пацієнтів мають вроджені чи набуті мутації RPTN11, KRAS, NRAS, CBL, NF1, що активують у клітині RAS/MAPK-сигнальні шляхи [44]. Вказані молекулярні характеристики сприяли відкриттю групи генетичних синдромів: «нейро-кардіо-фацио шкірні синдроми» (Neuro-cardio-facio cutaneous syndromes, NCFCS) або RAS-патії (RASopathies). Найчастіше зустрічаються нейрофіброматози 1-го типу (neurofibromatosis type I, NF1),

викликані мутаціями NF1 і RPTN-11 відповідно. Ці синдроми мають загальні клінічні ознаки, включаючи схильність до розвитку злоякісних новоутворень, серед яких особливе місце посідають мієлопроліферативні стани [43]. Мутації CBL є генетичною підгрупою ЮММЛ. Їх виявлено у 40% осіб, які не мають NF1, RAS або RPTN11 мутацій, що відповідає від 10% до 15% пацієнтів із ЮММЛ загалом. Мутації CBL є переважно аутосомно-домінантними. Діти з мутаціями CBL можуть піддаватися згодом ризику розвитку судинних захворювань, а деякі можуть мати затримки розвитку [53]. F. Locatelli зі співавт. (2015) [43] повідомляють критерії верифікації діагнозу ЮММЛ (поділяються залежно від наявності таких симптомів): категорія 1 (виявлення всіх ознак із нижченаведених): моноцитоз в крові >1000 в 1 мкл; бласти в крові й КМ $<20\%$; спленомегалія; відсутність t(9; 22) і BCR/ABL-реаранжування; категорія 2 (виявлення хоча б однієї ознаки): соматична мутація RPTN11 або KRAS, або NRAS; діагноз NF-1 або вроджена мутація NF-1; вроджена мутація CBL або втрата гетерозиготності CBL; категорія 3 (виявлення хоча б двох ознак): моносомія 7 хромосоми або інші цитогенетичні зміни; підвищення вікового рівня фетального гемоглобіну; циркулюючі в крові попередники мієлопоєзу; спонтанне зростання або гіперчутливість до ГМ-КСФ при культивуванні; гіперфосфорилування STAT5. У наведеному нами третьому клінічному випадку змін у каріотипі пацієнта не знайдено, але наявні усі згадані критерії 1-ї категорії, виявлено соматичну мутацію RPTN11, підвищення вікового рівня фетального гемоглобіну.

При ЮММЛ проведення ало-ТГСК є методом вибору. Однак серед пацієнтів із ЮММЛ при визначенні показань до ало-ТГСК особливу увагу заслуговують діти з вродженою мутацією RPTN11 та CBL, з огляду на можливу у них спонтанну регресію проявів мієлопроліферативного захворювання, незважаючи на тривалу, іноді впродовж кількох років, персистенцію мутації [43]. На противагу цьому, особи із ЮММЛ соматичними RPTN11, KRAS і більшістю з мутацій NRAS та з NF1, мають поганий прогноз, швидко помирають без ало-ТГСК. Рання ало-ТГСК є єдиним методом лікування в таких випадках. Доведено, що у дітей із низькою кількістю тромбоцитів ($<33 \times 10^9/l$), віком понад чотири роки і високим HbF ($>15\%$) прогнозоване погане виживання. Бластна трансформація трапляється нечасто,

і більшість нелікованих пацієнтів гинуть внаслідок лейкемічної інфільтрації, що призводить до недостатності органів. Ризик рецидиву є високим, незалежно від виду ало-ТГСК: від сімейного або неродинного донора, або ж після трансплантації пуповинної крові. Рецидив хвороби спостерігається у до 40% пацієнтів і часто в середньому від 2-х до 4-х місяців після ало-ТГСК. Тоді слід якомога швидше запропонувати другу трансплантацію з тим самим або альтернативним донором, яка є ефективною у третини пацієнтів [43]. Молодший вік при ало-ТГСК, чоловіча стать, низький HbF і низький відсоток бластів у КМ прогнозують краще виживання, тоді як розміри селезінки і наявність моносомії 7 не мають прогностичного значення у таких осіб [42].

Виконання ТГСК при ЮММЛ асоційоване з 10–20% ризиком трансплантаційної смертності і у 30–40% — рецидивом захворювання [31,42]. Для підготовки пацієнтів з ЮММЛ до ало-ТГСК можливе застосування низьких доз хіміотерапії (ХТ) — 6-меркаптопурин \pm 13-цис-ретиноева кислота [19], цитозин-арабінозид \pm 13-цис-ретиноева кислота [9]. Існує думка, що призначення високодозової ХТ доцільне при прогресуванні захворювання з метою підготовки до ало-ТГСК [2,18]. На переконання В. Gustafsson та співавт. (2011), інтенсивна ХТ переважно є неуспішною при ЮММЛ через підвищений ризик смерті, пов'язаної з лікуванням [30]. Таким хворим властива короткочасна ремісія із довготривалим виживанням менше 10%. Автори вважають, що застосування низьких доз ХТ (6-меркаптопурин самостійно або у поєднанні з цитарабіном) у пацієнтів із ускладненнями від гіперлейкоцитозу, органомегалії або легеневих інфільтратів, може мати частковий ефект [30].

Висновки

ХМПЗ та ЛР нейтрофільного типу мають подібний дебют хвороби, зміни у ЗАК. За допомогою цитологічного дослідження гемограми та мієлограми важко розрізнити ці патологічні стани. Стосовно ЛР важливо своєчасно встано-

вити етіологію в кожному конкретному випадку, провести диференціальну діагностику, що дасть можливість верифікувати основне захворювання, яке призвело до розвитку цього патологічного стану, і якомога раніше застосувати раціональне лікування основного процесу. ХМПЗ, пов'язані з еозинофілією, є надзвичайно рідкісними захворюваннями у дітей, клінічно та лабораторно подібними. Діагностувати хворобу можливо завдяки комплексним засобам: у кореляції клінічної презентації із комбінацією гістоморфологічного, імуногістохімічного, цитогенетичного, молекулярно-генетичного досліджень та клінічних і лабораторних критеріїв. Остаточна верифікація нозологічних одиниць ХМПЗ можлива лише за допомогою молекулярно-генетичного дослідження. Виникає необхідність впровадження із розширенням спектра визначення відповідних лабораторних методів (ПЛР, FISH) у регіональних клініко-діагностичних центрах для правильної діагностики окремих нозологічних форм ХМПЗ. Лікування іматинібом у дітей із t(1;5)(q21;q32) та перебудовою гена TPM3-PDGFR β дає шанси на одужання з отриманням гематологічної ремісії. Іматиніб слід рекомендувати як перше лікування цих пацієнтів. Для надання фахової медичної допомоги пацієнтам із ЮММЛ слід розвивати неродинну ало-ТГСК в Україні.

Автори заявляють про відсутність конфлікту інтересів.

Висловлюємо щирю подяку за допомогу у виконанні лабораторних досліджень у 1-му клінічному випадку Andreas Zoubek, St. Anna Children's Hospital, Vienna, Austria; молекулярно-генетичних досліджень дітям із ХМПЗ: Dott. Simone Cesaro, Direttore U.O.C. Oncoematologia Pediatrica Ospedale Donna Bambino, Azienda Ospedaliera Universitaria Integrata Piazzale Aristide Stefani 1, 37126, Verona, Prof. Cesare Danesino, dr.ssa Paola De Filippi Genetica, Policlinico San Matteo Via Forlanini 14, 27100, Pavia, Martina Pigazzi, Laboratorio di Oncoematologia pediatrica Dipartimento di Pediatria Via iustiniani 2, Padova.

REFERENCES/ЛІТЕРАТУРА

- Vorobyov AI. (2003). Hematology manual. In 3 vol. (3th ed.). Vol. 2. Moscow: NewDiamed: 277 [Вороб'єв АІ. (2003). Руководство по гематологии: в 3-х т. 3-е изд. Т.2. Москва: Ньюдиамед: 277].
- Maschan MA, Khachatryan LA, Skvortsova YuV et al. (2011). Hematopoietic stem cell transplantation in juvenile myelomonocytic leukemia: analyse one centre experience and literature review. *Oncohematology*. 1: 45–55 [Масчан МА, Хачатрян ЛА, Скворцова ЮВ и др. (2011). Трансплантация гемопоэтических стволовых клеток при ювенильном миеломоноцитарном лейкозе: анализ опыта одного центра и обзор литературы. *Онкогематология*. 1: 45–55].
- Meshcheryakov AA. (2009). Leukemoid reaction in solid tumors: a case report and review of literature. *Klinicheskaya onkogematologiya*. 2: 56–58 [Мещеряков АА. (2009). Лейкемоидная реакция при солидных опухолях: клиническое наблюдение, обзор литературы. *Клиническая онкогематология*. 2: 56–58].
- Mikhailova NB, Afanasyev BV. (2007). Hypereosinophilic syndrome. *Clinical Oncohematology*. MA. Volkova (Editor). Moscow: Meditsina: 631–644 [Михайлова НБ, Афанасьев БВ. (2007). Гиперэозинофильный синдром. *Клиническая онкогематология*. МА. Волкова (ред.). Москва: Медицина: 631–644].
- Mikhailova NB, Afanasyev BV. (2009). Clonal eosinophilia. *Klinicheskaya onkogematologiya*. 2: 1–10 [Михайлова НБ, Афанасьев БВ. (2009). Клональные эозинофилии. *Клиническая онкогематология*. 2: 1–10].
- Novikova IA. (2013). Clinical and laboratory hematology. IA Novikova, SA Hoduleva (Eds.) Minsk: Vuyshchaya shkola: 446 [Новикова ИА. (2013). Клиническая и лабораторная гематология. ИА Новикова, СА Ходулева (ред.). Минск: Высшая школа: 446].
- Okorokov AN. (2001). Diagnosis of internal diseases. Vol.4. Moscow: Meditsinskaya literatura: 502 [Окороков АН. (2001). Диагностика болезней внутренних органов. Т.4. Москва: Медицинская литература: 502].
- Sokolova NA, Savina MI. (2011). Changes in presentation of the pathogenesis of Ph-negative myeloproliferative diseases. *Molodoy uchenyy*. 5(2): 216–219 [Соколова НА, Савина МИ. (2011). Изменения в представлении о патогенезе Ph-негативных миелопролиферативных заболеваний. *Молодой ученый*. 5(2): 216–219].
- Khachatryan LA, Maschan MA, Samochatova EV et al. (2008). Differentiation therapy using 13-cis-retinoic acid and low doses of cytosine-arabinozide in children with juvenile myelomonocytic leukemia. *Oncohematology*. 1–2: 34–38 [Хачатрян ЛА, Масчан МА, Самочатова ЕВ и др. (2008). Дифференцировочная терапия с использованием 13-цис-Ретиноевой кислоты и низких доз цитозин-арабинозида у детей с ювенильным миеломоноцитарным лейкозом. *Онкогематология*. 1–2: 34–38].
- Abraham S, Salama M, Hancock J, Jacobsen J, Fluchel M. (2012). Congenital and childhood myeloproliferative disorders with eosinophilia responsive to imatinib. *Pediatr Blood Cancer*. 59(5): 928–929.
- Abramson N, Melton B. (2000). Leukocytosis: basics of clinical assessment. *Am Fam Physician*. 62: 2053–2060.
- Andreassen C, Powell DA, Carbonetti NH. (2009). Pertussis toxin stimulates IL-17 production in response to Bordetella pertussis infection in mice. *PLoS One*. 4: e7079.
- Arber DA, Orazi A, Hasserjian R et al. (2016). The 2016 revision to the World Health Organization classification of myeloid neoplasms and acute leukemia. *Blood*. 127(20): 2391–2405.
- Arefi M, Garcia JL, Penarrubia MJ, Queizan JA, Hermosin L et al. (2012). Incidence and clinical characteristics of myeloproliferative neoplasms displaying a PDGFRB rearrangement. *Eur J Haematol*. 89(1): 37–41.
- Babushok DV, Bessler M. (2015). Genetic predisposition syndromes: when should they be considered in the work-up of MDS? *Best Pract Res Clin Haematol*. 28(1): 55–68.
- Bain BJ, Gilliland DG, Horny H-P et al. (2008). Myeloid and lymphoid neoplasms with eosinophilia and abnormalities of PDGFRA, PDGFRB, or FGFR1. In S Swerdlow, NL Harris, H Stein, ES Jaffe, J Theile, JW Vardiman (Eds.), *Pathology and Genetics of Tumours of Haematopoietic and Lymphoid Tissues*. World Health Organization Classification of Tumours. Lyon, France: IARC Press: 68–73.
- Baynes RD, Flax H, Bothwell TH, McDonald TP, Atkinson TP, Chetty N et al. (1987). Reactive thrombocytosis in pulmonary tuberculosis. *J Clin Pathol*. 40: 676–679.
- Bergstraesser E, Hasle H, Rogge T et al. (2007). Non-hematopoietic stem cell transplantation treatment of juvenile myelomonocytic leukemia: a retrospective analysis and definition of response criteria. *Pediatr Blood Cancer*. 49(5): 629–633.
- Castleberry R, Emanuel P, Zuckerman K et al. (1994). A pilot study of isotretinoin in the treatment of juvenile chronic myelogenous leukemia. *N Engl J Med*. 331(25): 1680–1684.
- Chakraborty S, Keenportz B, Woodward S, Anderson J, Colan D. (2015). Paraneoplastic leukemoid reaction in solid tumors. *Am J Clin Oncol*. 38(3): 326–330.
- Chen J, DeAngelo DJ, Kutok JL, Williams IR, Lee BH, Wadleigh M et al. (2004). PKC412 inhibits the zinc finger 198-fibroblast growth factor receptor 1 fusion tyrosine kinase and is active in treatment of stem cell myeloproliferative disorder. *Proc Natl Acad Sci. USA*. 101(40): 14479–14484.
- Cogan E, Roufosse F. (2012). Clinical management of the hypereosinophilic syndromes. *Expert Rev Hematol*. 5(3): 275–289.
- David M, Cross NC, Burgstaller S, Chase A et al. (2007). Durable responses to imatinib in patients with PDGFRB fusion gene-positive and BCR-ABL-negative chronic myeloproliferative disorders. *Blood*. 109(1): 61–64.
- Desai N, Morkhandikar S, Sahay R, Jijina F, Patil P. (2014). Myeloproliferative hypereosinophilic syndrome presenting as cardiac failure and response to imatinib. *Am J Ther*. 21(2): e35–e37.
- Doisaki S, Muramatsu H, Shimada A, Takahashi Y et al. (2012). Somatic mosaicism for oncogenic NRAS mutations in juvenile myelomonocytic leukemia. *Blood*. 120(7): 1485–1488.
- Erben P, Gosenca D, Muller MC, Reinhard J, Score J, del Valle F et al. (2010). Screening for diverse PDGFRA or PDGFRB fusion genes is facilitated by generic quantitative reverse transcriptase polymerase chain reaction analysis. *Haematologica*. 95(5): 738–744.
- Golub TR, Barker GF, Lovett M, Gilliland DG. (1994). Fusion of PDGF receptor beta to a novel ets-like gene, tel, in chronic myelomonocytic leukemia with t(5;12) chromosomal translocation. *Cell*. 77(2): 307–316.
- Gotlib J. (2014). World Health Organization-defined eosinophilic disorders: 2014 update on diagnosis, risk stratification, and management. *Am J Hematol*. 89(3): 325–337.
- Gotlib J, Cools J. (2008). Five years since the discovery of FIP1L1/PDGFRA: what we have learned about the fusion and other molecularly defined eosinophilias. *Leukemia*. 22: 41–52.
- Gustafsson B, Hellebostad M, Iversen M, Sander B, Hasle H. (2011). Acute respiratory failure in 3 children with juvenile myelomonocytic leukemia. *J Pediatr Hematol Oncol*. 33(8): e363–e367.
- Hasle H. (2016). Myelodysplastic and myeloproliferative disorders of childhood. *Hematology Am Soc Hematol Educ Program*. 2016(1): 598–604.
- Helbig G, Kyrz-Krzemien S. (2011). Diagnostic and therapeutic management in patients with hypereosinophilic syndromes. *Pol Arch Med Wewn*. 121(1–2): 44–52.
- Helbig G, Moskwa A, Hus M et al. (2010). Clinical characteristics of patients with chronic eosinophilic leukaemia (CEL) harbouring FIP1L1-PDGFRB fusion transcript — results of Polish multicentre study. *Hematol Oncol*. 28(2): 93–97.
- Helbig G, Stella-Holowiecka B, Majewski M, Calbecka M et al. (2008). A single weekly dose of imatinib is sufficient to induce and maintain remission of chronic eosinophilic leukaemia in FIP1L1-PDGFRB-expressing patients. *Br J Haematol*. 141(2): 200–204.
- Hoofien A, Yarden—Bilavski H, Ashkenazi S, Chodick G, Livni G. (2018). Leukemoid reaction in the pediatric population: etiologies, outcome, and implications. *Eur J Pediatr*. 177(7): 1029–1036.
- Hungund BR, Sangolli SS, Bannur HB, Malur PR et al. (2012). Blood and bone marrow findings in tuberculosis in adults - A cross sectional study. *Al Am een J Med Sci*. 5(4): 362–366.
- Ionescu MA, Wang L, Janin A. (2009). Hypereosinophilic syndrome and proliferative diseases. *Acta Dermatovenerol Croat*. 17(4): 323–330.
- Klion AD, Noel P, Akin C et al. (2003). Elevated serum tryptase levels identify a subset of patients with a myeloproliferative variant of idiopathic hypereosinophilic syndrome associated with tissue fibrosis, poor prognosis, and imatinib responsiveness. *Blood*. 101(12): 4660–4666.
- Kubic VL, Kubic PT, Brunning RD. (2014). The morphologic and immunophenotypic assessment of the lymphocytosis accompanying Bordetella pertussis infection. *Am J Clin Pathol*. 95: 809–815.

40. Kuperman A, Hoffmann Y, Glikman D et al. (2014). Severe pertussis and hyperleukocytosis: is it time to change for exchange? *Transfusion*. 54: 1630–1633.
41. Li Z, Yang R, Zhao J, Yuan R, Lu Q, Li Q, Tse W. (2011). Molecular diagnosis and targeted therapy of a pediatric chronic eosinophilic leukemia patient carrying TPM3-PDGFRB fusion. *Pediatr Blood Cancer*. 56(3): 463–466.
42. Locatelli F, Nollke P, Zecca M et al.; European Working Group on Childhood MDS; European Blood and Marrow Transplantation Group. (2005). Hematopoietic stem cell transplantation (HSCT) in children with juvenile myelomonocytic leukemia (JMML): results of the EWOG-MDS/EBMT trial. *Blood*. 105(1): 410–419.
43. Locatelli F, Niemeyer CM. (2015). How I treat juvenile myelomonocytic leukemia. *Blood*. 125(7): 1083–1090.
44. Loh ML. (2011). Recent advances in the pathogenesis and treatment of juvenile myelomonocytic leukaemia. *Br J Haematol*. 152(6): 677–687.
45. Lombard EH, Mansvelt EP. (1993). Haematological changes associated with miliary tuberculosis of the bone marrow. *Tuber Lung Dis*. 74(2): 131–135.
46. Ma X, Li G, Cai Z, Sun W, Liu J, Zhang F. (2012). Leukemoid reaction in malignant bone tumor patients — a retrospective, single-institution study. *Eur Rev Med Pharmacol Sci*. 16(14): 1895–1899.
47. Maccaferri M, Pierini V, Di Giacomo D, Zucchini P, Forghieri F et al. (2017). The importance of cytogenetic and molecular analyses in eosinophilia-associated myeloproliferative neoplasms: an unusual case with normal karyotype and TNIP1-PDGFRB rearrangement and overview of PDGFRB partner genes. *Leuk Lymphoma*. 58(2): 489–493.
48. Marinella MA, Burdette SD, Bedimo R, Markert RJ. (2004). Leukemoid reactions complicating colitis due to *Clostridium difficile*. *South Med J*. 97(10): 959–963.
49. Metzgeroth G, Schwaab J, Gosenca D, Fabarius A, Haferlach C, Hochhaus A, Cross NC, Hofmann WK, Reiter A. (2013). Long-term follow-up of treatment with imatinib in eosinophilia-associated myeloid/lymphoid neoplasms with PDGFR rearrangements in blast phase. *Leukemia*. 27(11): 2254–2256.
50. Murakami N, Okuno Y, Yoshida K, Shiraiishi Y, Nagae G et al. (2018). Integrated molecular profiling of juvenile myelomonocytic leukemia. *Blood*. 131(14): 1576–1586.
51. Naumann N, Schwaab J, Metzgeroth G, Jawhar M, Haferlach C et al. (2015). Fusion of PDGFRB to MPRIP, CPSF6, and GOLGB1 in three patients with eosinophilia-associated myeloproliferative neoplasms. *Genes Chromosomes Cancer*. 54(12): 762–770.
52. Niemeyer CM, Arico M, Basso G, Biondi A, Cantu Rajnoldi A et al. (1997). Chronic myelomonocytic leukemia in childhood: a retrospective analysis of 110 cases. European Working Group on Myelodysplastic Syndromes in Childhood (EWOG-MDS). *Blood*. 89(10): 3534–3543.
53. Niemeyer CM, Kang MW, Shin DH et al. (2010). Germline CBL mutations cause developmental abnormalities and predispose to juvenile myelomonocytic leukemia. *Nat Genet*. 42(9): 794–800.
54. Niemeyer CM. (2018). JMML genomics and decisions. *Hematology Am Soc Hematol Educ Program*. 2018(1): 307–312.
55. Noel P, Mesa RA. (2013). Eosinophilic myeloid neoplasms. *Curr Opin Hematol*. 20(2): 157–162.
56. Reiter A, Gotlib J. (2017). Myeloid neoplasms with eosinophilia. *Blood*. 129(6): 704–714.
57. Romano MJ, Weber MD, Weisse ME et al. (2004). Pertussis pneumonia, hypoxemia, hyperleukocytosis, and pulmonary hypertension: improvement in oxygenation after a double volume exchange transfusion. *Pediatrics*. 114:e264–e266.
58. Sakashita K. (2016). [Juvenile myelomonocytic leukemia (JMML): recent advances in molecular pathogenesis and treatment]. *Rinsho Ketsueki*. 57(2): 137–146.
59. Savage N, George TI, Gotlib J. (2013). Myeloid neoplasms associated with eosinophilia and rearrangement of PDGFRA, PDGFRB, and FGFR1: a review. *Int J Lab Hematol*. 35(5): 491–500.
60. Singh KJ, Ahulwalia G, Sharma SK, Saxena R, Chaudhary VP, Anant M. (2001). Significance of hematological manifestations in patients with tuberculosis. *J Asso Physicians Ind*. 49: 788–794.
61. Swerdlow SH, Campo E, Harris NL et al. (2008). WHO classification of tumors of hematopoietic and lymphoid tissues. Lyon, France: IARC Press: 439.
62. Valent P, Gleich GJ, Reiter A et al. (2012). Pathogenesis and classification of eosinophil disorders: a review of recent developments in the field. *Expert Rev Hematol*. 5(2): 157–176.
63. Wang J, Yin Y, Wang X, Pei H et al. (2015). Ratio of monocytes to lymphocytes in peripheral blood in patients diagnosed with active tuberculosis. *Braz J Infect Dis*. 19(2): 125–131.
64. Yaranal PJ, Umashankar T, Harish SG. (2013). Hematological Profile in Pulmonary Tuberculosis. *IJHRS*. 2(1): 50–55.
65. Zanardo V, Savio V, Giacomini C, Rinaldi A, Marzari F, Chiarelli S. (2002). Relationship between neonatal leukemoid reaction and bronchopulmonary dysplasia in low-birth-weight infants: a cross-sectional study. *Am J Perinatol*. 19(7): 379–386.
66. Zhang XY, Liu TF, Li CW, Li QH, Zhu XF. (2018). [Pediatric myeloid neoplasms associated with eosinophilia and platelet-derived growth factor receptor beta gene rearrangement: a case report and literature review]. *Zhonghua Er Ke Za Zhi*. 56(1): 34–38.

Відомості про авторів:

Дорош Ольга Ігорівна — к.мед.н., лікар-гематолог дитячий відділення гематології та інтенсивної хіміотерапії та відділення консультативної поліклініки, КНП Львівської обласної ради «Західноукраїнський спеціалізований дитячий медичний центр». Адреса: м. Львів, вул. Дністерська, 27. orcid.org/0000-0002-5919-9371

Дудаш Петро Йосипович — лікар-патологоанатом дитячий, зав. дитячої лабораторії, КЗ Львівської обласної ради «Львівське обласне патологоанатомічне бюро». Адреса: м. Львів, вул. Пекарська, 52. <https://orcid.org/0000-0003-2503-789X>

Cesaro Simone — д.мед.н., проф., директор Центру дитячої онкогематології Університетської клініки Верони. Адреса: Piazzale Aristide Stefani 1, 37126, Верона, Італія. <https://orcid.org/0000-0002-8698-9547>

Петрончак Орест Атанасович — лікар-патологоанатом, КЗ Львівської обласної ради «Львівське обласне патологоанатомічне бюро»; ТОВ «Західноукраїнська гістологічна лабораторія». Адреса: м. Львів, вул. Пекарська, 52. <https://orcid.org/0000-0001-7703-3036>

Гулей Роман Володимирович — лікар-патологоанатом, директор ТОВ «Західноукраїнська гістологічна лабораторія». Адреса: м. Львів, вул. Героїв УПА, 77, корпус 38. <https://orcid.org/0000-0002-7503-5027>

Ліга Ольга Володимирівна — лікар-пульмонолог дитячий відділення педіатрії та відділення консультативної поліклініки КНП Львівської обласної ради «Західноукраїнський спеціалізований дитячий медичний центр», асистент каф. педіатрії Львівського НМУ імені Д. Галицького. Адреса: м. Львів, вул. Дністерська, 27. <https://orcid.org/0000-0003-4945-6992>

Мелько Ірина Петрівна — лікар-радіолог відділення променевої діагностики КНП Львівської обласної ради «Західноукраїнський спеціалізований дитячий медичний центр»; Центр медичних інновацій «NOVO». Адреса: м. Львів, вул. Пилипа Орлика, 4. <https://orcid.org/0000-0001-6836-9849>

Дробченко Лариса Кирилівна — лікар-радіолог, зав. відділення променевої діагностики КНП Львівської обласної ради «Західноукраїнський спеціалізований дитячий медичний центр». Адреса: м. Львів, вул. Дністерська, 27. <https://orcid.org/0000-0003-4964-1215>

Бурак Тетяна Володимирівна — лікар-кардіолог дитячий відділення функціональної діагностики КНП Львівської обласної ради «Західноукраїнський спеціалізований дитячий медичний центр». Адреса: м. Львів, вул. Дністерська, 27. <https://orcid.org/0000-0001-9679-9918>

Очеретна Оксана Михайлівна — лікар-кардіолог дитячий педіатричного відділення, лікар функціональної діагностики відділення функціональної діагностики КНП Львівської обласної ради «Західноукраїнський спеціалізований дитячий медичний центр». Адреса: м. Львів, вул. Дністерська, 27. <https://orcid.org/0000-0002-2586-2518>

Мих Ала Миколаївна — лікар-цитолог клінічної лабораторії КЗ Львівської обласної ради «Західноукраїнський спеціалізований дитячий медичний центр»; Медичний центр Святої Параскеви. Адреса: м. Львів, вул. Дністерська, 27. <https://orcid.org/0000-0002-2720-8480>

Середич Лілія Петрівна — лікар-цитолог клінічної лабораторії КЗ Львівської обласної ради «Західноукраїнський спеціалізований дитячий медичний центр». Адреса: м. Львів, вул. Дністерська, 27; головний лікар, педіатр Приватного медичного центру «МініПоліклініка». <https://orcid.org/0000-0002-2586-2518>

Романишин Богдан Святославович — лікар-хірург дитячий відділення хірургії та відділення консультативної поліклініки КНП Львівської обласної ради «Західноукраїнський спеціалізований дитячий медичний центр». Адреса: м. Львів, вул. Дністерська, 27. <https://orcid.org/0000-0001-9408-0926>

Захарусь Мар'ян Богданович — лікар-хірург дитячий хірургічного відділення та консультативної поліклініки КНП Львівської обласної ради «Західноукраїнський спеціалізований дитячий медичний центр». Адреса: м. Львів, вул. Дністерська, 27. <https://orcid.org/0000-0002-2949-5305>

Стаття надійшла до редакції 07.04.2019 р., прийнята до друку 04.08.2019 р.