

УДК 616.12-008.46-06:616.13-007.644-053.310

А.А. Мальська¹, О.Б. Куриляк², Л.Є. Борова²

Аневризма вени Галена як екстракардіальна причина важкої серцевої недостатності у періоді новонародженості

¹Львівський національний медичний університет імені Данила Галицького, Україна²КНП ЛОР «Львівська обласна дитяча клінічна лікарня ОХМАТДИТ», Україна

Modern pediatrics. Ukraine. 2019.5(101):133-140; doi 10.15574/SP.2019.101.133

For citation: Malska A, Kuryliak O, Borova L. (2019). Vein of Galen aneurysm as an extracardiac cause of severe heart failure in the neonatal period. Modern Pediatrics.Ukraine. 5(101): 133-140. doi 10.15574/SP.2019.101.133

Екстракардіальні артеріовенозні мальформації вважаються надзвичайно рідкісною причиною важкої серцевої недостатності у періоді новонародженості. Інтракраніальна артеріовенозна мальформація, асоційована з аневризмою великої вени Галена (АВГ), є найчастішою із таких мальформацій та зумовлена порушенням розвитку ембріонального попередника — медіальною прозенецефалічною веною Марковського. Наявність цієї вродженої патології суттєво ускладнює діагностичний пошук, оскільки клінічні прояви властиві тільки серцевій недостатності.

Матеріали і методи. У статті наведено клінічний випадок АВГ у новонародженої дівчинки, госпіталізованої у відділення реанімації новонароджених КНП ЛОР «ЛОДКЛ ОХМАТДИТ» з ознаками виразної серцевої недостатності у січні 2019 року. На третю добу після народження у дитини з'явився ціаноз (сатурація O₂ становила 50%) та було запідозрено вроджену ваду серця.

Результати. При огляді у відділенні реанімації новонароджених у дівчинки визначалися: ціаноз (сатурація 50%), задишка (частота дихання 50–60 уд./хв), тахікардія (частота серцевих скорочень 140–160 уд./хв) та значне вибухання і пульсація шийних вен, велике тім'ячко розміром 3х3 см визначалось на рівні кісток черепа, аускультатія тім'ячка не проводилася. На стегнових артеріях визначалася добра пульсація, збільшена печінка (+4 см) при пальпації. При аускультатії серця вислуховувався пансистолічний шум по лівому нижньому краю груднини 4/6 за шкалою Левіне. Рентгенологічно візуалізовано кардіомегалію (КТІ>80%) із посиленням легневим рисунком та гепатомегалію. Під час ехокардіографічного обстеження у дитини було діагностовано розширені праві камери серця із трикуспідальною недостатністю, відкритим овальним вікном та дилатованою безіменною веною. Після виключення діагнозу критичної вади серця було проведено нейросонографічне обстеження та поставлено діагноз «Артеріовенозна мальформація — аневризма вени Галена», який було підтверджено за допомогою комп'ютерної томографії.

Висновки. Аневризма вени Галени є надзвичайно рідкісною патологією, проте вибухання і пульсація шийних вен при огляді та наявність важкої серцево-судинної недостатності у новонароджених за відсутності вродженої вади серця зобов'язують дитячих кардіологів запідозрити та виключити наявність артеріовенозної мальформації судин головного мозку. Ендovasкулярне лікування АВГ вважається найбільш ефективним, незважаючи на високу післяопераційну летальність.

Дослідження виконані відповідно до принципів Гельсінської Декларації. Протокол дослідження ухвалений Локальним етичним комітетом (ЛЕК) установи. На проведення досліджень було отримано поінформовану згоду батьків дітей (або їхніх опікунів).

Автори заявляють про відсутність конфлікту інтересів.

Ключові слова: новонароджені, серцева недостатність, артеріовенозна мальформація вени Галена.

Vein of Galen aneurysm as an extracardiac cause of severe heart failure in the neonatal period

Andriana Malska¹, Olga Kuryliak², Lesya Borova²¹Danylo Halytsky Lviv National Medical University, Ukraine²KNP LOR «Lviv Regional Children's Clinical Hospital OХМАТDYT», Ukraine

Extracardiac arteriovenous malformations are considered to be an extremely rare cause of severe heart failure in the neonatal period.

Intracranial arteriovenous malformation associated with the large-vein aneurysm of Galen (VGA) is the most common pathology among these malformations, due to impaired development of the embryonic precursor — Markovskiy's medial prosencephalic vein. Presence of this congenital pathology significantly complicates the diagnostic search, since clinical manifestations are characteristic only for heart failure.

Materials and methods. A clinical case of a newborn girl with VGA, who was admitted to the neonatal intensive care unit of the Regional Children's Hospital with signs of severe heart failure in January 2019. On the third day after birth, the child developed cyanosis (O₂ saturation was 50%). Therefore, congenital heart disease was suspected.

Results. On examination in the neonatal intensive care unit: cyanosis (50% saturation), dyspnea (respiratory rate 50–60 / min), tachycardia (heart rate 140–160 bpm) and significant swelling and pulsation of the neck veins, large fontanelle 3x3 cm in size, at the level of the bones of the skull, auscultation of the fontanel was not performed. Pulsation was determined on the femoral arteries, and the liver was enlarged (+4 cm) on palpation. During auscultation — pansystolic murmur across left lower sternal border 4/6 by Levine scale.

Cardiomegaly (CTI>80%) with enhanced pulmonary pattern and hepatomegaly were revealed on the roentgenogram. During an echocardiographic examination, the child was diagnosed with dilated right heart chambers with tricuspid insufficiency, patent foramen ovale and a dilated innominate vein. After excluding the diagnosis of critical heart disease, neurosonography was carried out and a diagnosis was made — arteriovenous malformation — Vein of Galen aneurysm, which was confirmed on computed tomography.

Conclusions. Aneurysm of the vein of Galen is an extremely rare pathology, however, the swelling and pulsation of the cervical veins during the examination and the presence of severe cardiovascular insufficiency in newborns in the absence of congenital heart disease requires children's cardiologists to suspect and exclude arteriovenous malformation of the cerebral vessels. Endovascular treatment of VGA is considered the most effective, despite the high postoperative mortality. The research was carried out in accordance with the principles of the Helsinki Declaration. The study protocol was approved by the Local Ethics Committee (LEC) of all institutions.

No conflict of interest was declared by the authors

Key words: newborns, heart failure, arteriovenous malformation, Vein of Galen malformation.

Аневризма вены Галена как экстракардиальная причина тяжелой сердечной недостаточности в периоде новорожденности

А.А. Мальская¹, О.Б. Куриляк², Л.Е. Борова²¹Львовский национальный медицинский университет имени Данила Галицкого, Украина²КНП ЛОС «Львовская областная детская клиническая больница ОХМАТДЕТ», Украина

Экстракардиальные артериовенозные мальформации считаются чрезвычайно редкой причиной тяжелой сердечной недостаточности в периоде новорожденности. Интракраниальная артериовенозная мальформация, ассоциированная с аневризмой большой вены Галена (АВГ), является наиболее частой из таких мальформаций и обусловлена нарушением развития эмбрионального предшественника — медиальной прозенецефаличной веной Марковского. Наличие этой врожденной патологии существенно усложняет диагностический поиск, поскольку клинические проявления характерны только для сердечной недостаточности.

Матеріали і методи. В статті представлений клінічний випадок АВГ у новонародженої дівчинки, поступившої в відділення реанімації новонароджених КНП ЛОР ЛОДКБ «ОХМАТДЕТ» з ознаками вираженої серцевої недостатності в січні 2019 року. На третій день після народження у дитини з'явився ціаноз (сатурація O_2 становила 50%), тому був заподозрений вроджений порок серця.

Результати. При огляді в відділенні реанімації новонароджених у дівчинки визначалися: ціаноз (сатурація 50%), одышка (частота дихання 50–60 уд/мин), тахікардія (частота серцевих скорочень 140–160 уд/мин) і значительне вибухання і пульсація шийних вен, великий родничок розміром 3х3 см визначався на рівні кісток черепа, аускультация родничка не проводилася. На бедренних артеріях визначалася пульсація, збільшена печінка (+4 см) при пальпації. При аускультации — пансистолический шум по лівому нижньому краю грудни 4/6 за шкалою Левіна. Рентгенологічно визуалізовані кардіомегалія (КТИ > 80%) з посиленням легочним рисунком і гепатомегалія. При ехокардіографічному обстеженні у дитини були діагностовані розширені праві камери серця з трикуспідальною недостатністю, відкритим овальним вікном і дилатованою безим'яною веною. Після виключення діагнозу критичного порока серця проведена нейросонографія і поставлений діагноз «Артеріовенозна мальформація — аневризма вени Галена», який був підтверджений за допомогою комп'ютерної томографії.

Висновки. Аневризма вени Галена є надзвичайно рідкою патологією, однак вибухання і пульсація шийних вен при огляді і наявність важкої серцево-судинної недостатності у новонароджених при відсутності вродженого порока серця зобов'язують дитячих кардіологів заподозрити і виключити наявність артеріовенозної мальформації судин головного мозку. Ендоваскулярне лікування АВГ вважається найбільш ефективним, незважаючи на високу післяопераційну летальність.

Дослідження було виконано відповідно до принципів Хельсінкської Декларації. Протокол дослідження був схвалений Локальним етичним комітетом (ЛЕК) закладу. На проведення дослідження було отримано інформовану згоду батьків дитини (або її опікунів). Авторів зв'язують об'єктивні інтереси.

Ключові слова: новонароджені, серцева недостатність, артеріовенозна мальформація вени Галена.

Вступ

Екстракардіальні артеріовенозні мальформації вважаються надзвичайно рідкісною причиною важкої серцевої недостатності у періоді новонародженості. Інтракраніальна артеріовенозна мальформація, асоційована із аневризмою великої вени Галена (АВГ), зустрічається найчастіше та зумовлена порушенням розвитку ембріонального попередника — медіальною прозенцефалічною веною Марковського [9].

Наявність цієї вродженої патології суттєво ускладнює діагностичний пошук, оскільки клінічні прояви притаманні тільки серцевій недостатності. Нерідко для встановлення причини серцевої недостатності новонародженим проводять багато непотрібних параклінічних обстежень, включаючи катетеризацію камер серця, яка є не тільки зайвою, а й відтермінує встановлення вірного діагнозу.

При АВГ серцева недостатність виникає зазвичай протягом перших двох тижнів у періоді новонародженості, але може не бути жодних клінічних ознак протягом першого року життя, а зрідка — і довший час. У дітей грудного віку, як правило, розвивається гідроцефалія, малюки відстають у фізичному розвитку, мають клінічні ознаки гідроцефалії з/без судом, а у старших дітей можуть діагностувати субарахноїдальні крововиливи, з болями голови та судомами [3].

За даними літератури, летальність у дітей із АВГ становить 37% після ендоваскулярного втручання у новонароджених, та 6,5% і 3,2% у дітей грудного та дошкільного віку відповідно [8].

Клінічний випадок

Наводимо клінічне спостереження новонародженої дівчинки з АВГ, госпіталізованої у відділення реанімації новонароджених КНП «ОХМАТДИТ» з ознаками вираженої серцевої недостатності у січні 2019 року. Дівчинка наро-

дилася від перших термінових фізіологічних пологів. На 32-му тижні вагітності у матері діагностовано пієлонефрит, шкідливі звички матері заперечує, на наявність інфекції не обстежувалася. Оцінка за шкалою Апгар становила 7 балів на 1-й хвилині та 8 на 5-й хвилині відповідно. На третю добу після народження у дитини з'явився ціаноз (сатурація O_2 становила 50%). Було запідозрено вроджену ваду серця.

Дослідження виконані відповідно до принципів Гельсінкської Декларації. Протокол дослідження схвалений Локальним етичним комітетом (ЛЕК) всіх зазначених у роботі установ. На проведення досліджень було отримано поінформовану згоду батьків дитини.

При огляді у відділенні реанімації новонароджених у дівчинки визначалися: ціаноз (сатурація 50%), задишка (частота дихання 50–60 уд./хв), тахікардія (частота серцевих скорочень 140–160 уд./хв), значне вибухання та пульсація шийних вен; велике тім'ячко розміром 3х3 см визначалося на рівні кісток черепа, аускультация тім'ячка не проводилася. На стегнових артеріях визначалася добра пульсація. Пальпувалася збільшена печінка +4 см. При аускультации серця вислуховувався пансистолический шум по лівому нижньому краю грудни 4/6 за шкалою Левіна.

Рентгенологічно визначено кардіомегалію із КТИ > 80% із посиленням легочним рисунком та гепатомегалію (рис. 1).

У зв'язку із підозрою на вроджену ваду серця дитина була оглянута кардіологом, проведено трансторакальне ехокардіографічне обстеження, під час якого було визуалізовано значно розширені праві камери серця: правий шлуночок та передсердя, відхилення між-

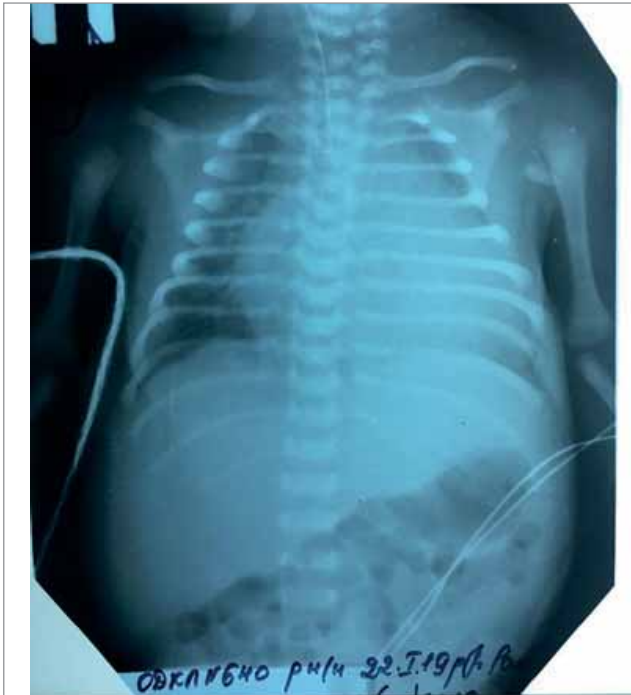

Рис.1. Рентгенографія грудної клітки. Кардіомегалія, гепатомегалія

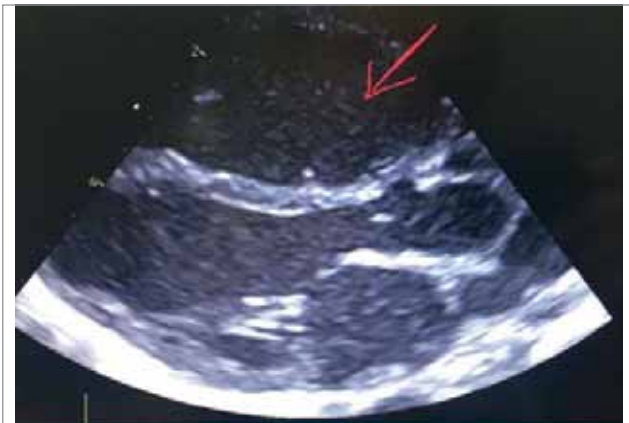

Рис.2. Ехокардіографія. Парастернальна позиція, довга вісь. Стрілка вказує на значно розширений правий шлуночок

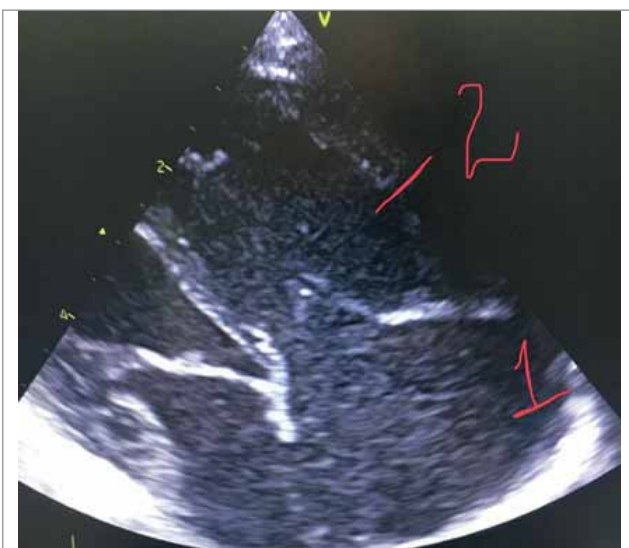

Рис.3. Ехокардіографія. Чотирикамерна позиція: 1 — розширене праве передсердя, 2 — розширений правий шлуночок

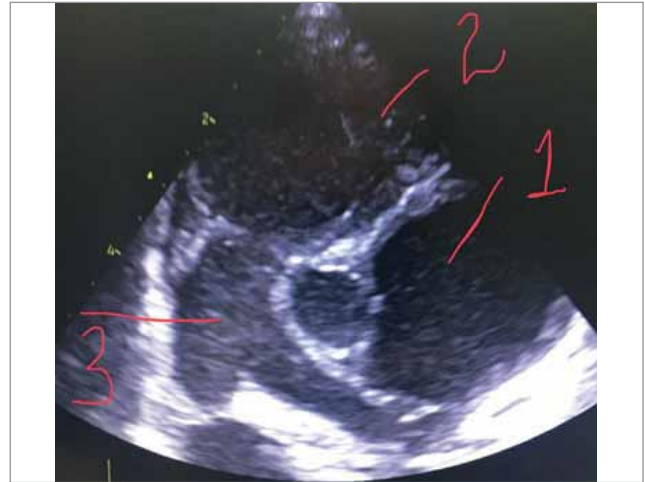


Рис.4. Ехокардіографія. Парастернальна позиція, коротка вісь: 1 — розширене праве передсердя, 2 — розширений правий шлуночок, 3 — легенева артерія

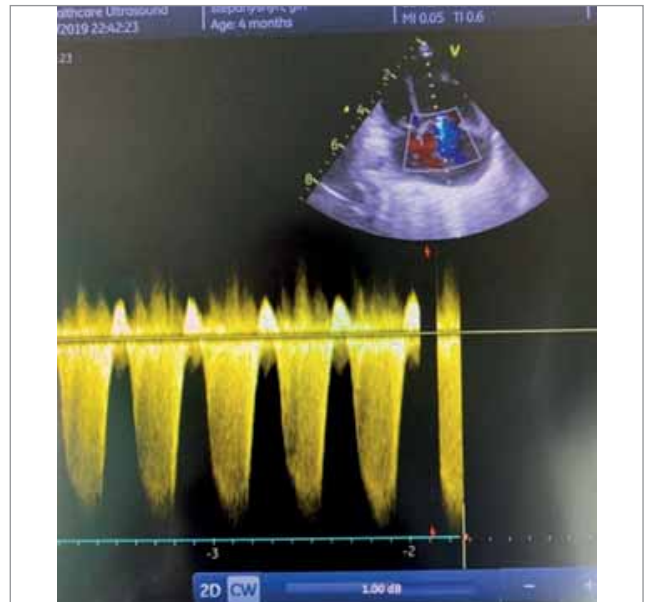


Рис.5. Чотирикамерна позиція. Недостатність трикуспідального клапана 1,5+ із ΔP регургітації 75 мм рт. ст. та тиском у правому шлуночку 85 мм рт. ст.

шлуночкової перегородки в бік лівого шлуночка, що свідчило про підвищений тиск у правих камерах серця (рис. 2–4). Реєструвалась недостатність трикуспідального клапана 1,5+ із градієнтом тиску регургітації 75 мм рт. ст. та тиском у правому шлуночку 85 мм рт. ст. відповідно, що свідчило про високу легеневу гіпертензію (рис. 5). Також було візуалізовано дефект міжпередсердної перегородки 6 мм (рис. 6).

Із супрастернальної позиції візуалізовано аорту та розширену верхню порожнисту вену (рис.7).

При візуалізації значно розширених правих камер серця у новонароджених необхідно передусім виключити такі вроджені вади серця як: коарктація аорти, тотальний та частковий ано-

мальний дренаж легеневих вен у праве передсердя, стеноз та атрезію легеневої артерії, які були виключені при проведенні трансторакальної ехокардіографії.

Причини значно розширених правих камер серця та стрімкого наростання ниркової недостатності (зростає рівень креатиніну (153 ммоль/л), сечовини (16,7 ммоль/л) та печінкових проб (АЛАТ — 629,8 Од/л, АСАТ — 440,5 ммоль/л)) не були встановлені.

З метою продовження діагностичного пошуку дитині було проведено нейросонографію (рис.8), на якій виявлено наявність артеріовенозної мальформації — аневризми вени Галена, яка і була причиною серцевої недостатності у дитини.

У віці двох тижнів дитині було проведено комп'ютерну томографію з в/в контрастуванням, на якій було підтверджено ознаки АВГ з розвинутими колатераліями та поширеними дуральними синусами, вентрикуломегалією, як наслідок венозної гіпертензії (рис. 9).

Дитина була консультована нейрохірургом, який рекомендував продовження медикаментозного лікування серцево-судинної недостатності та стабілізацію стану із плановим ендоскуляричним втручанням у віці 5–6 місяців.

Незважаючи на всі проведені заходи, дитина померла у віці трьох місяців у зв'язку із виразною серцево-судинною недостатністю.

Під час розтину було підтверджено артеріовенозну мальформацію судин головного мозку: АВГ з множинними артеріовенозними шунтами (I тип за класифікацією G. Yasargil). Кардіомегалія: маса серця 60 г (N — 21 г), гіпертрофія правих відділів серця, недостатність тристулкового клапана, легенева гіпертензія. Хронічне загальне венозне повнокрів'я: «мускатний» фіброз печінки, ціанотична індурація нирок і селезінки, анасарка, набряк строми та головного мозку, вогнищеві крововиливи та паренхіматозна дистрофія внутрішніх органів. Зливна серозна бронхопневмонія (бак. посів. №4 — *Pseudomonas aureginosa*), правобічний локальний гнійно-фібринозний плеврит, правобічний пневмоторакс.

Результати дослідження та їх обговорення

Аневризма вени Галена — це артеріовенозний шунт у субарахноїдальному просторі та у хороїдальній щілині. Steinheil вперше описав цю патологію у 1895 році. У 1949 р. Boldrey та Miller описали множинні артеріовенозні колатералі, що дренивалися у розширену вену Галена. У 1989 р.

Raybound дослідив анатомію персистуючого ембріологічного попередника вени Галена — серединну прозенцефалічну вену Марковського. Lasjaunias класифікував аневризму вени Галена на дві анатомічні форми — муральну (пряма фістула до прозенцефалічної вени Марковського) та хороїдальну (множинні хороїдальні артерії, що впадають у проміжну сітку перед тим, як дрениватися до великого венозного мішка) — і встановив, що друга форма зустрічається частіше.

У статті наведено клінічний випадок аневризми вени Галена у новонародженої дівчинки із важкою серцево-судинною недостатністю, що клінічно маніфестувала у ранньому неонатальному періоді. У новонародженої було діагностовано хороїдальний тип мальформації, який класифікується як I тип за класифікацією Lasjaunias та I тип за класифікацією Yasargil [7]. Клінічні ознаки важкої серцево-судинної недостатності спостерігалися відразу після народження, що також вказує на несприятливий подальший прогноз.

За даними літератури, механізм виникнення серцево-судинної недостатності у дітей із АВГ пояснюється тим, що внутрішньоутробно судинний опір у церебральних артеріовенозних мальформаціях є низьким, що зумовлено низькою резистентністю матково-плацентарного кровообігу, тому серцево-судинна недостатність не розвивається у пренатальному періоді. Постнатально, після виключення низькорезистентного плацентарного кровообігу, збільшується системний опір, покращується кровотік через церебральні артеріовенозні фістули, тим самим спричиняючи синдром «обкрадання» системного кровотоку, що призводить до виникнення серцево-судинної недостатності з високим серцевим викидом [5].

Від розміру фістул залежать кількість крові, що шунтується в ній, а також терміни розвитку та важкість перебігу серцево-судинної недостатності [5]. Серцево-судинна недостатність розвивається у зв'язку із перенавантаженням об'ємом крові правих відділів серця. У зв'язку з низьким церебральним судинним опором, більшість серцевого викиду із лівого шлуночка скеровується до голови.

Ці механізми призводять до зниженого системного кровотоку, виразного ацидозу, потенційно до поліорганної ішемії та персистуючої легеневої гіпертензії у новонародженого [2].

Немовлята, які мають клінічні прояви серцево-судинної недостатності відразу після народження, повинні бути обстежені дитячим кар-

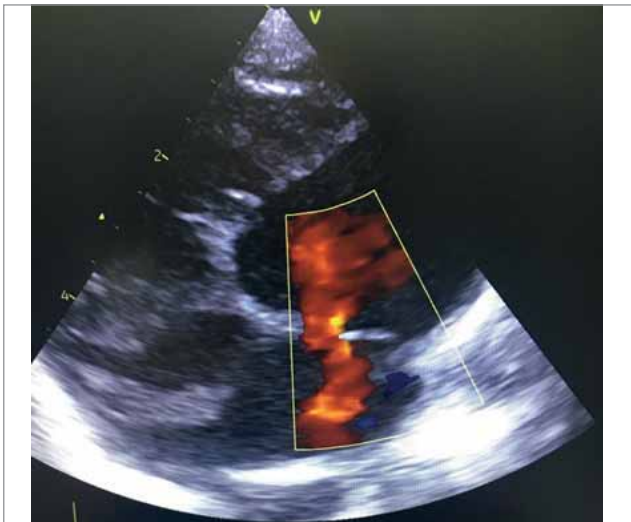

Рис.6. Ехокардіографія. Субкостальна позиція. Вторинний дефект міжпередсердної перегородки 6 мм

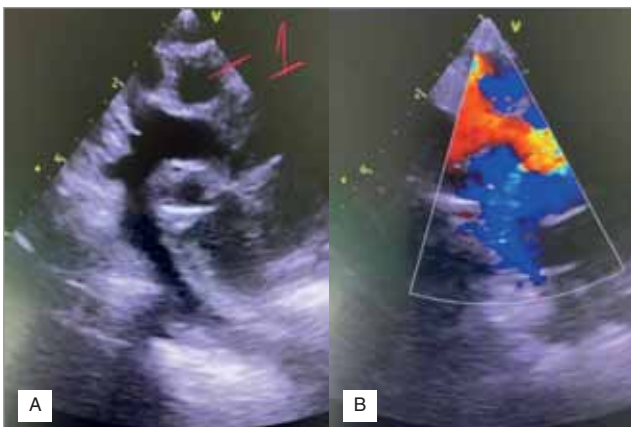


Рис.7. Супрастернальна позиція. Дуга аорти: А — дилатована безіменна вена (1); В — зображення із кольоровим доплером

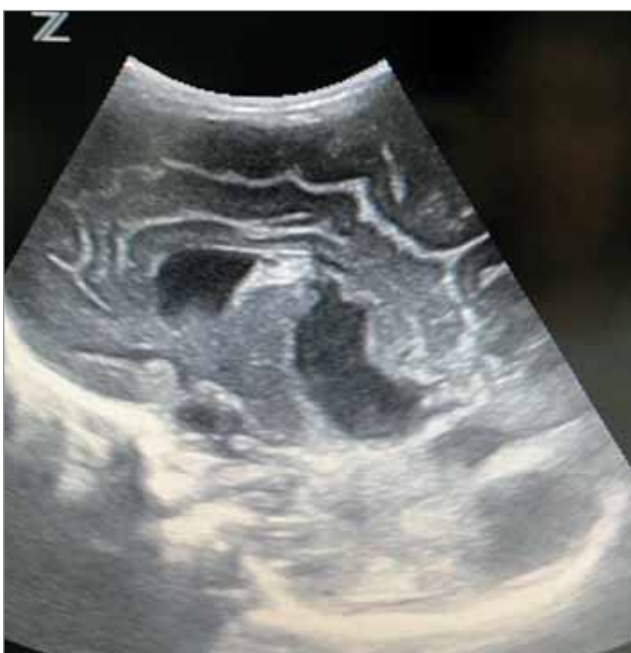

Рис.8. Нейросонографія. Артеріовенозна мальформація — аневризма вени Галена

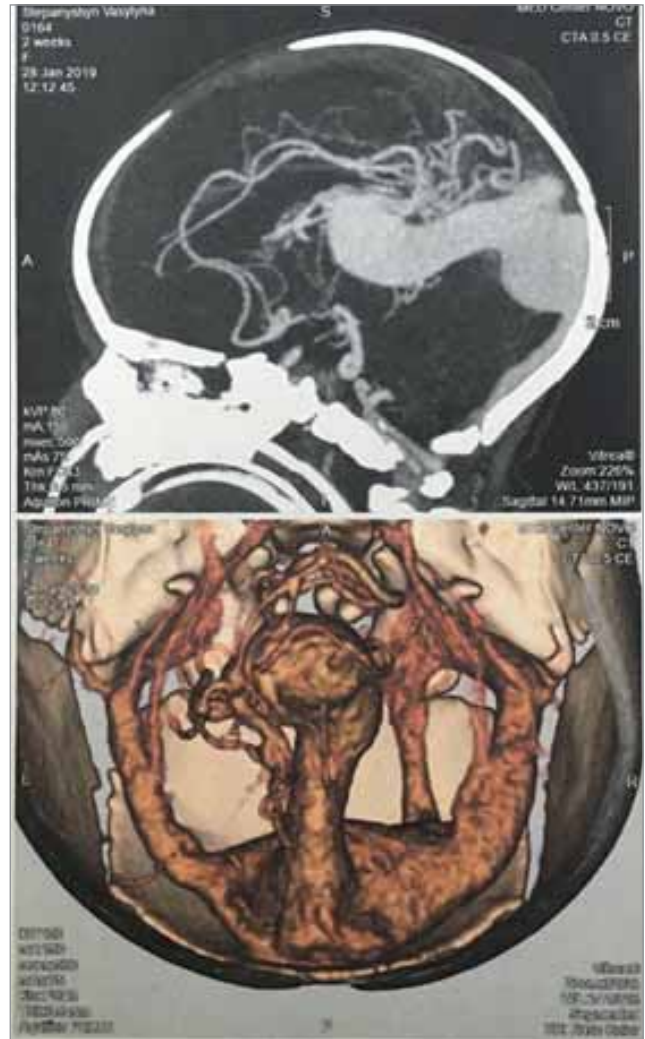


Рис. 9. Комп'ютерна томографія — ангиографія

діологом з метою виявлення вродженої вади серця. Клінічно діагностується ціаноз, систолічний шум та візуалізується значне вибухання та пульсація шийних вен. Ціаноз зазвичай вказує на персистуючу легенеvu гіпертензію з ознаками право-лівого шунта на рівні артеріальної протоки [2]. Як правило, постійний шум може вислуховуватися над тім'ячком, проте лікарі зрідка проводять аускультацию тім'ячка, як і у даному випадку.

На рентгенографії органів грудної клітки діагностується поширений силует серця за рахунок правих його відділів. На електрокардіограмі визначаються ознаки гіпертрофії правих відділів серця та ішемічні зміни [1].

Ехокардіографічно, як правило, візуалізується структурно здорове серце з розширеним правим шлуночком та правим передсердям із низькою скоротливою здатністю міокарда, ознаками супрасистемного тиску в правому шлуночку та легеневій артерії, право-лівий шунт через відкриту артеріальну протоку.

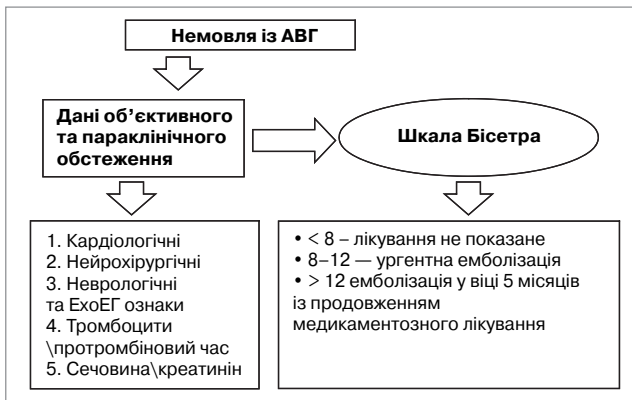


Рис. 10. Алгоритм надання допомоги дітям з АВГ

Натомість лівий шлуночок скорочується добре і не є розширеним. Також визначається дилатація дуги аорти та безіменної вени [1].

Ехокардіологічне обстеження включає оцінку функції усіх камер серця, наявність артеріо-венозного шунта, визначення тиску у легеневій артерії (непрямим методом — оцінкою швидкості потоку на трикуспідальному клапані, на якому визначається недостатність), наявність інших вад серця, таких як тотальний та частковий аномальний дренаж легеневих вен у праве передсердя, атрезія та стеноз легеневої артерії, коарктація аорти.

У даному випадку дуга аорти візуалізувалася без ознак деформації та відкритої артеріальної протоки, у черевній аорті визначався пульсуючий кровотік. При огляді визначалася добра пульсація на стегнових артеріях з обох сторін.

Тотальному аномальному дренажу легеневих вен у праве передсердя притаманні гемодинамічно мале ліве передсердя, коротка від-

стань від лівого передсердя до низхідної аорти з довгої осі, що добре візуалізується із парастернальної позиції, та неможливість візуалізації впадіння чотирьох легеневих вен у ліве передсердя, що було виключено у даному випадку.

Комп'ютерна томографія відіграє вирішальну роль у встановленні діагнозу. Церебральна ангиографія дає можливість детально візуалізувати судини, що є визначальним при плануванні подальшого лікування.

Лікування АВГ передбачає стабілізацію з боку серцево-судинної системи. Цього можна досягти за рахунок зниження системного та легеневого судинного опору та покращення серцевого викиду і скоротливої систолічної функції серця.

Доцільно застосовувати вазодилататори, як самостійно так і в комбінації із низькою чи середньою дозою інотропних препаратів. Мілрінон (інгібітор фосфодіестерази) та інгаляційний закис азоту дають позитивний клінічний ефект для зниження легеневого опору. У деяких випадках необхідна інфузія простагландину E, щоб зберегти право-лівий шунт через артеріальну протоку для забезпечення адекватної системної циркуляції [5].

Значна увага повинна приділятися неврологічному обстеженню, включаючи електроенцефалографію, вимірювання окружності голови та виявлення ознак підвищеного внутрішньочерепного тиску та гідроцефалії. Незважаючи на те, що основною життєво загрозливою проблемою є прогресуюча серцева недостатність, АВГ може також бути причиною розвитку важких

Таблиця

Шкала Бісетра

Бал	Функція ССС	Церебральна функція	Дихальна функція	Печінкова функція	Видільна функція
5	Норма	Норма	Норма	—	—
4	Об'ємне перенавантаження, без лікування	Субклінічні, ізольовані порушення на ЕхоЕГ	Тахіпное, випиває пляшечку молока/суміші	—	
3	Недостатність, стабілізована лікуванням	Конвульсії відсутні, проміжні неврологічні симптоми	Тахіпное, не доідає пляшечку під час годування	Гепатомегалія відсутня, функція не порушена	Норма
2	Недостатність, не відгукується на лікування	Ізольовані конвульсії	Добра сатурація, на штучній вентиляції $FiO_2 < 25\%$	Гепатомегалія, але функція не порушена	Транзиторна анурія
1	Необхідна вентиляція	Судоми	Добра сатурація, на штучній вентиляції $FiO_2 > 25\%$	Печінкова недостатність	Нестабільний діурез при лікуванні
0	Не відгукується на лікування	Постійні неврологічні симптоми	Штучна вентиляція, десатурація	Абнормальні показники коагулограми, підвищені ферменти	Анурія

Примітка. Розрахунок максимального бала: 5 (серцева) + 5 (церебральна) + 5 (дихальна) + 3 (печінкова) + 3 (ниркова) функція = 21.

церебральних ускладнень, таких як енцефалопатія, гідроцефалія, судоми та відставання у фізичному розвитку.

Одним із варіантів визначення потенційних можливостей лікування дітей із АВГ є застосування шкали Бісетра [4,7]. Ця шкала складається з 21 бала, які надаються за виразність ознак і клінічних симптомів, характерних для порушення серцево-судинної, дихальної, нервової, травної та видільної систем (табл.).

Клінічні та лабораторні показники використовуються для обчислення балів Бісетра. Бал <8 із 21 вказує на несприятливий прогноз, а немовля вважається нестабільним для ургентної емболізації. Бал між 8 та 12 вказує на те, що емболізація може бути успішною у цього хворого. Бал >12 вказує на те, що немовля є добрим кандидатом для лікування серцево-легеневої недостатності. Лікування необхідно проводити у віці близько п'яти місяців, поки дитина набере вагу, та ризики розширеної емболізації будуть значно нижчими. Алгоритм лікування АВГ наведено на рис. 10.

Незважаючи на лікування, у близько 50% пацієнтів, за даними літератури, так і не вдається досягти стабілізації серцево-судинної системи, а хірургічне лікування АВГ вважається малоефективним [10].

На сьогодні немає затверджених протоколів лікування даної патології, оскільки не проводились масштабні клінічні дослідження. Лабораторна діагностика повинна фокусуватися на оцінці функції печінки, серцево-судинної та сечовидільної системи. Рівень NT pro-BNP повинен визначатися для оцінки ураження міокарда внаслідок високої легеневої гіпертензії та поліорганної ішемії [6].

Хірургічне лікування АВГ включає відкриту операцію, прямий транссторкулярний доступ до лігації, трансартеріальну емболізацію чи внутрішньовенну емболізацію. Статистика хірургічних втручань відкритим доступом показує майже 100% летальність, транссторкулярний доступ також не є успішним, а трансвенозний доступ призводить до важких когнітив-

них наслідків. Відтак ці методи застосовуються лише у випадках, коли трансартеріальний доступ неможливий [8].

Ендоваскулярна емболізація дає добрі результати і, як правило, виконується у віці 5–6 місяців, як і було заплановано у даному випадку. Добрі результати лікування очікуються у тих пацієнтів, котрим вдалося провести втручання ще до виникнення незворотних змін головного мозку та у тих, що відповідають критеріям Бісетра [8].

L. Chevret та співавт. у своєму дослідженні, що включало 667 пацієнтів, зробили висновок що у 68% пацієнтів (з них новонароджені – 44%, діти грудного віку – 41%, дорослі – 12%) спостерігалися задовільні результати після ендоваскулярного лікування. Смертність після емболізації становила 10%, а ускладнення виникли у 37% пацієнтів [3].

Важливо зазначити, що смертність серед немовлят була найвищою та становила 36% після ендоваскулярного лікування, тоді як неліковані пацієнти помирили у 77% випадків, тим самим підтверджуючи доцільність ендоваскулярного лікування [6].

Висновки

Аневризма вени Галена – це надзвичайно рідкісна патологія, що часто діагностується дуже пізно. Даний випадок демонструє необхідність виключення АВГ при виразній серцевій недостатності у дітей без вродженої вади серця.

Лікарі, що проводять пренатальну ультразвукову діагностику плода, та дитячі кардіологи повинні бути настороженими щодо виявлення даної патології та вчасної діагностики. Лікування повинно бути скероване на покращення нецеребральної системної циркуляції та зниження системного судинного опору. Ендоваскулярне лікування АВГ вважається найбільш ефективним при даній патології, попри досить високу післяопераційну летальність.

Автори заявляють про відсутність конфлікту інтересів.

REFERENCES/ЛІТЕРАТУРА

1. Alvarez H, Garcia Monaco R, Rodesch G, Sachet M, Krings T, Lasjaunias P. (2007). Vein of Galen aneurysmal malformations. *Neuroimaging Clin N Am.* 17: 189–206.
2. Andjenie Madhuban, Freek van den Heuvel, Margriet van Stuijvenberg (2016). Vein of Galen Aneurysmal Malformation in Neonates Presenting With Congestive Heart Failure. *Child Neurology.* Open. 2016 Jan-Dec; 3: 2329048X15624704. Published online 2016 Apr 4. doi: 10.1177/2329048X15624704 PMID: PMC5417289, PMID: 28503603
3. Chevret L, Durand P, Alvarez H, Lambert V, Caeymax L, Rodesch G et al. (2002). Severe cardiac failure in newborns with VGAM. Prognosis significance of hemodynamic parameters in neonates presenting with severe

- heart failure owing to vein of Galen arteriovenous malformation. *Intensive Care Med.* 28: 1126–30. [PubMed]
- Daniel Hansen, Peter T. Kan, Gaddum D. Reddy, Arvind Chintagumpala Mohan, Andrew Jea, Sandi Lam. (2016). Pediatric knowledge update: Approach to the management of vein of Galen aneurysmal malformations in neonates. *Surg Neurol Int.* 7 (12): 317–321.
 - Karam O, da Cruz E, Rimensberger PC. (2009). VGAM induced high-flow congestive heart failure responsive to PGE1 infusion. *Int J Cardiol.*;132(2):e60-e62. [PubMed]
 - Khullar D, Andeejani AM, Bulsara KR. (2010). Evolution of treatment options for vein of Galen malformations. *J Neurosurg Pediatr.* 6: 444–51.
 - Lasjaunias PL, Chng SM, Sachet M, Alvarez H, Rodesch G, Garcia-Monaco R. (2006). The management of vein of Galen aneurysmal malformations. *Neurosurgery.* 59; 5(3): 184–94.
 - McSweeney N, Brew S, Bhate S, Cox T, Roebuck DJ, Ganesan V. (2010). Management and outcome of vein of Galen malformation. *Arch Dis Child.* 95 (11): 903–909. [PubMed]
 - Mortazavi MM, Griessenauer CJ, Foreman P et al. (2013). Vein of Galen aneurysmal malformations: critical analysis of the literature with proposal of a new classification system. *J Neurosurg Pediatr.* 12(3): 293–306. [PubMed]
 - Surasak Puvabanditsin, Rajeev Mehta, Kristy Palomares, Natalie Gengel, Christina Ferrucci-Da Silva, Sudipta Roychowdhury, Gaurav Gupta, Arun Kashyap, David Sorrentino (2017). Vein of Galen malformation in a neonate: A case report and review of endovascular management. *World J Clinical Pediatr.* 6 (1): 103–109.

Відомості про авторів:

Мальська Андріана Андрівна — к.мед.н., асистент каф. пропедевтики педіатрії та медичної генетики Львівського НМУ імені Д. Галицького.

Адреса: м. Львів, вул. М. Лисенка, 31-а; тел. +38 032 260-01-88. <https://orcid.org/0000-0003-3484-153X>

Куриляк Ольга Борисівна — к.мед.н., лікар-кардіолог дитячий КНП ЛОР ЛОДКЛ «ОХМАТДИТ».

Адреса: м. Львів, вул. Лисенка, 31; +38(067) 2849175. <https://orcid.org/0000-0002-0441-6236>

Борова Леся Євгенівна — лікар ультразвукової діагностики, зав. відділення функціональної діагностики КНП ЛОР ЛОДКЛ «ОХМАТДИТ».

Адреса: м. Львів, вул. Лисенка, 31; тел. +38(067) 2849175. <https://orcid.org/0000-0001-7808-9437>

Стаття надійшла до редакції 30.03.2019 р., прийнята до друку 30.08.2019 р.



Bruges will host our 67th Annual Scientific Meeting in 2020, 8th – 10th July 2020

We will be based at the Oud Sint Jan (Old Saint John Site).

BARD (Biliary Atresia and Related Diseases)

BARD will join us on 10th & 11th for their 2nd Congress.

Our Headquarters hotel will be the Grand Hotel Casselbergh, a ten minute walk from the Oud Sint Jan and you can book this hotel via our concierge service (BAPS receives no percentage).

<https://congress.baps.org.uk/location/>