

УДК 616.5-006.38+(477.86)+616-006.38

**Н.М. Фоменко¹, О.Б. Синоверська¹, О.Л. Цимбаліста¹,
З.В. Вовк¹, Т.Г. Березна¹, Я.В. Семкович¹, В.Б. Сем'янчук¹,
О.С. Бобрикович¹, Ю.С. Томащук²**

Нейрофіброматоз I типу на Прикарпатті. Випадок гігантської нейрофіброми у дитини

¹Івано-Франківський національний медичний університет, Україна²Івано-Франківська обласна дитяча клінічна лікарня, Україна

Modern pediatrics. Ukraine. 2019.4(100):75-78; doi 10.15574/SP.2019.100.75

For citation: Fomenko NM, Synoverska OB, Tsymbalista OL, Vovk ZV et al. (2019). Neurofibromatosis type I in the Precarpathian region. The case of giant neurofibroma of a child. Modern pediatrics. Ukraine. 4(100): 75-78. doi 10.15574/SP.2019.100.75

Мета: проаналізувати клініко-фенотипові та генеалогічні дані у хворих з нейрофіброматозом I типу; розрахувати популяційну частоту захворювання та частоту мутацій *de novo* на Прикарпатті.

Матеріали і методи. Проаналізовані випадки нейрофіброматозу I типу за період з 1998 по 2018 рр., що зареєстровані в обласному медико-генетичному центрі, карти стаціонарних хворих окремих пацієнтів, які лікувалися в онкогематологічному відділенні. У роботі використано наступні методи: клініко-генеалогічний, загальноклінічні, рентгенологічні, у т. ч. комп'ютерна або магнітно-резонансна томографія, статистичні методи.

Результати. Нейрофіброматоз I типу діагностовано у 75 сім'ях. Питома вага та частота мутацій *de novo* в етіології захворювання є досить високою: 65% та $7,59 \times 10^{-5}$ відповідно. У значній кількості випадків (38%) діагноз встановлено досить рано, до семирічного віку, коли ще немає повної клінічної картини. Описано випадок гігантської нейрофіброми плеча, шиї з поширенням у плевральну порожнину та середостіння, у поєднанні з гамартоматозними вогнищами у головному мозку у дитини раннього віку.

Висновки. Нейрофіброматоз I типу є найбільш поширеним факоматозом на Прикарпатті. У більшості випадків захворювання виникає внаслідок мутацій *de novo* (65%), що може бути використано для оцінки мутагенного впливу довкілля.

Ключові слова: нейрофіброматоз, діти, мутації *de novo*, Прикарпаття.

Neurofibromatosis type I in the Precarpathian region. The case of giant neurofibroma of a child

N.M. Fomenko¹, O.B. Synoverska¹, O.L. Tsymbalista¹, Z.V. Vovk¹, T.H. Berezna¹, Ya.V. Semkovych¹, V.B. Semianchuk¹, O.S. Bobrykovich¹, Yu.S. Tomashchuk²

¹Ivano-Frankivsk National Medical University, Ukraine²Ivano-Frankivsk Regional Children's Clinical Hospital, Ukraine

Aim of research. To analyse phenotypic and genealogic data of patients with neurofibromatosis. To calculate the disease population frequency and *de novo* mutation rate in the Precarpathian region.

Materials and methods. The study has analysed the cases of NF in the period from 1998 to 2018 registered in the Regional Centre of Clinical Genetics, medical records of certain hospital patients who received medical treatment in onco-hematology unit. Methods applied in the study: clinical genealogic; general clinical; radiological, including computer or magnetic resonance tomography; statistical.

Results. During the period under study, 75 families were diagnosed with neurofibromatosis. The specific gravity and *de novo* mutation rate in etiology of the disease are rather high: 65% and 7.59×10^{-5} respectively. In significant percentage of cases (38%) the diagnosis was determined quite early, before the age of seven, when a full clinical picture is unavailable. The research describes the case of a giant neurofibromatosis of shoulder and neck spreading into pleural cavity and interpleural space in combination with hamartoma sites in the brain of a young child.

Conclusions. Neurofibromatosis is the most widely spread phacomatosis in the Precarpathian region. In most cases the disease occurs as a result of *de novo* mutation (65%), which can be used to determine the mutagenic environmental influence.

Key words: neurofibromatosis, children, *de novo* mutations, the Precarpathian region.

Нейрофіброматоз I типа в Прикарпатті. Случай гигантской нейрофибромы у ребенка

Н.М. Фоменко¹, О.Б. Синоверська¹, О.Л. Цимбаліста¹, З.В. Вовк¹, Т.Г. Березна¹, Я.В. Семкович¹, В.Б. Сем'янчук¹, О.С. Бобрикович¹, Ю.С. Томащук²

¹Івано-Франківський національний медичний університет, Україна²Івано-Франківська обласна дитяча клінічна лікарня, Україна

Цель: проаналізувати клініко-фенотипічні та генеалогічні дані у хворих з нейрофіброматозом I типа; розрахувати популяційну частоту захворювання та частоту мутацій *de novo* в Прикарпатті.

Матеріали і методи. В роботі проаналізовані випадки нейрофіброматозу I типа за період з 1998 г. по 2018 г., які зареєстровані в обласному медико-генетичному центрі, карти стаціонарних хворих окремих пацієнтів, які лікувалися в онкогематологічному відділенні. В роботі використано наступні методи: клініко-генеалогічний, загальноклінічні, рентгенологічні, у т. ч. комп'ютерна або магнітно-резонансна томографія, статистичні методи.

Результати. Нейрофіброматоз I типа діагностовано в 75 сім'ях. Удельний вес та частота мутацій *de novo* в етіології захворювання достатньо високи: 65% та $7,59 \times 10^{-5}$ відповідно. В значительном количестве случаев (38%) диагноз поставлен достаточно рано, до семилетнего возраста, когда еще нет полной клинической картины. Описан случай гигантской нейрофибромы плеча, шеи с распространением в плевральную полость и средостение, в сочетании с гамартоматозными очагами в головном мозге у ребенка раннего возраста с нейрофиброматозом.

Выводы. Нейрофиброматоз I типа является наиболее распространенным факоматозом в Прикарпатті. В большинстве случаев заболевание возникает вследствие мутацій *de novo* (65%), что может быть использовано для оценки мутагенного воздействия окружающей среды.

Ключевые слова: нейрофиброматоз, дети, мутации *de novo*, Прикарпатті.

Вступ

Нейрофіброматоз Реклінгхаузена (НФ) – найбільш поширене захворювання із групи факоматозів або нейрокутанних синдромів. Це різноманітна група системних захворювань спадково детермінованого характеру, основними клінічними проявами яких є пігментні, депігментні та судинні плями у поєднанні з пухлиноподібними утвореннями шкіри, судин, центральної і/або периферичної нервової системи. Термін «факоматоз» походить від слова (*phakos* – пляма), вперше був запропонований голландським офтальмологом I Van der Ноєга. У свою чергу термін «нейрофіброматоз» відображає одну з найбільш характерних ознак даного факоматозу – фіброматозні ураження нервової системи.

Номер за каталогом ОМІМ (on-line Mendelian Inheritance in Man): 162200. Тип успадкування аутосомно-домінантний з високою пенетрантністю та варіабельною експресивністю патологічного гена. Уперше захворювання описано у 1882 році німецьким патологоанатомом Ф.Д. Реклінгхаузенем. Нейрофіброматозу Реклінгхаузена притаманні значний клінічний поліморфізм та генетична гетерогенність. Більшість авторів [1,2,4,6,7] виділяють периферичний класичний НФ, або нейрофіброматоз I типу (НФ1), та центральний, або нейрофіброматоз II типу (НФ2). За каталогом Viktor A. McKusick [8] виділяється ще чотири форми атипичного НФ. Етіологічно НФ1 пов'язаний з мутацією гена, що локалізований на довгому плечі 17 хромосоми (17q11.2) та кодує синтез білка нейрофіброміну. Останній є супресором пухлин, слугує регулятором проліферації та диференціації багатьох клітин. При утворенні патологічного нейрофіброміну відбувається неконтрольована проліферація в окремих нейронах, клітинах глії, швановських клітинах та меланоцитах [3,9]. Морфологічним субстратом НФ є гамартоми, які мають ектодермальне походження, розміщені переважно у нервовій тканині та шкірі і мають бластоматозні тенденції [1,2,6,10]. Прогноз захворювання залежить від ступеня прояву клінічних ознак. За наявності великої кількості туморозних утворів та локалізації їх у життєво важливих органах є дуже серйозним. Крім того, останнім часом у літературі з'явилося багато повідомлень про розвиток злоякісних пухлин у хворих на НФ1 [3,5]. У зв'язку із значним поширенням даного захворювання та наявністю в окремих хворих важких та ускладнених

форм, вивчення та опис випадків НФ у різних популяціях є надзвичайно актуальним.

Мета: проаналізувати клініко-фенотипові та генеалогічні дані у хворих з НФ1; обчислити популяційну частоту захворювання та частоту мутацій *de novo* на Прикарпатті; описати складний клінічний випадок НФ1 у дитини раннього віку.

Матеріал і методи досліджень

Були проаналізовані випадки НФ1 за період з 1998 по 2018 рр., що зареєстровані в обласному медико-генетичному центрі, карти стаціонарних хворих окремих пацієнтів, які лікувались в онкогематологічному відділенні. У роботі використано наступні методи: клініко-генеалогічний з цілеспрямованим пошуком характерних фенотипових ознак захворювання; загальноклінічні; рентгенологічні, у т.ч. комп'ютерна або магнітно-резонансна томографія (МРТ); статистичні методи (розрахунок популяційної частоти захворювання, частоти мутацій *de novo* за методом Курта Брауна [6].

При встановленні діагнозу найбільш характерними клініко-фенотиповими ознаками НФ1 вважались: множинні пігментні плями діаметром 5 мм і більше у кількості не менше п'яти-шести до пубертату та більшого розміру (>15 мм) у постпубертатному періоді; дві або більше фіброми будь-якого типу або одна плексиформна; дрібні пігментні плями з характерною локалізацією у пахвинних ділянках, гліома зорового нерва, дисплазія клиновидної кістки та інші скелетні деформації, вузлики Ліша на райдужній оболонці, наявність НФ1 у родичів першого ступеня спорідненості. Для встановлення діагнозу необхідно мати не менше двох з названих ознак (використано рекомендації міжнародних експертів з нейрофіброматозу щодо діагностики даного захворювання) [3,7,10].

Більшість хворих та членів їхніх родин оглянуті та проконсультовані особисто авторами. Дослідження виконані відповідно до принципів Гельсінської Декларації. Протокол дослідження ухвалений Локальним етичним комітетом (ЛЕК) всіх зазначених у роботі установ. На проведення досліджень було отримано поінформовану згоду батьків дітей (або їхніх опікунів).

Результати дослідження та їх обговорення

За період, що аналізується, НФ1 діагностовано у 75 сім'ях, з них у 26 (34,6%) випадках були успадковані форми та у 49 (65%) випад-

ках — захворювання, що виникли внаслідок мутацій *de novo*. Частота захворювання на Прикарпатті становить 1:4080, тобто корелює з даними інших авторів — 1:3500 — 1:4100 [1,2,4,8]. Частота мутацій *de novo* у Прикарпатській популяції становить $7,59 \times 10^{-5}$, тобто є дуже високою, про що повідомляють більшість авторів [1,2,6]. Зокрема наводяться дані щодо частоти нових мутацій у різних популяціях від $4,4 \times 10^{-5}$ до $1,0 \times 10^{-4}$. Щодо успадкованих форм, за нашими даними, в одному родоводі захворювання прослідковується у п'яти поколіннях, у чотирьох — у трьох поколіннях, у решті успадкованих випадків — у двох поколіннях. Вік маніфестації основних проявів захворювання, за нашими даними, коливався від перших місяців життя до 20–25 років. Діагноз НФ1 нами вперше було встановлено у чотирьох дітей у віці до одного року, у 11 дітей у віці 1–3 роки, у 14 дітей — у віці 4–7 років, тобто досить рано. Однак більшість випадків захворювання було діагностовано у шкільному віці: у 7–14 років — 29 випадків та решта 17 випадків верифіковано у віці старше 14 років. Слід зазначити, що клініко-фенотипові ознаки мали значну варіабельність навіть в умовах одного родоходу. Наприклад, в одному родоводі у пробанда віком п'ять років був важкий торпідний до антиконвульсантів судомний синдром, з приводу чого хворий лікувався у неврологічному відділенні. Після огляду генетика (один із авторів) було знайдено поодинокі невеликі пігментні плями, запідозрено НФ. Вирішальним у діагностиці на клініко-фенотиповому рівні виявився фенотип матері, яка мала численні нейрофіброми та велику кількість пігментних плям по всьому тілу. У подальшому (через два роки) у пробанда була виявлена нейрофіброма у паховій ділянці, а за даними МРТ — гамартомні вогнища у головному мозку.

Наводимо власне спостереження хворого з НФ1 у зв'язку з наявністю в нього гігантської пухлини (нейрофіброми). Хлопчик народився від другого шлюбу у здорової жінки (від першого шлюбу є двоє здорових дітей). Батько дитини хворий на НФ1, має встановлену інвалідність. Дитина була направлена до гематолога у віці 2 роки 1 місяць зі скаргами на появу пухлиноподібного утвору шиї, плеча, надключичної ділянки. Сімейним лікарем запідозрено генералізований лімфаденіт, лімфому. Після проведеного обстеження, консультації генетика на підставі характерних змін з боку

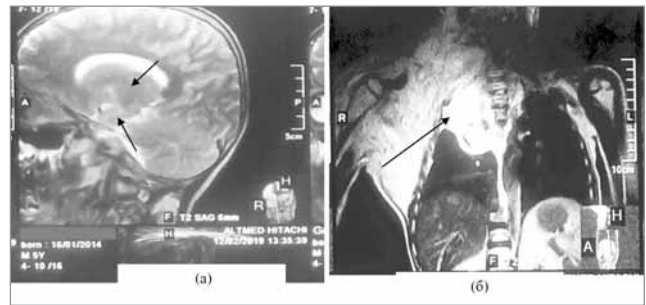


Рис. 1. МРТ головного мозку (а): гамартоматозні вогнища у білій речовині головного мозку; МРТ шиї та грудної клітки (б): візуалізується гігантська нейрофіброма з поширенням у праву плевральну порожнину з частковим колабуванням правої легені

шкіри (наявність великих плям кольору кави з молоком, переважно у ділянці пухлини, неоднорідність пухлинного утвору) та на підставі генеалогічного анамнезу (НФ у батька) був встановлений діагноз НФ I типу. За даними УЗД пухлинний утвір виявився конгломератом окремих лімфовузлів, структурно змінених з ознаками кровопостачання без ознак розрідження, не виключались множинні нейрофіброми. У віці 2 роки 5 місяців дитина консультована в Національному інституті раку, після біопсії пухлини та гістологічного дослідження підтвердили діагноз НФ. Хворому проведено МРТ головного мозку у віці 4 роки 2 місяці (рис. 1, а): виявлено множинні осередки гамартоматозної дисплазії білої речовини головного мозку, гліому зорового перехрестя. За допомогою МРТ пухлиноподібного утвору шиї та грудної клітки (рис. 1, б) діагностовано гігантську нейрофіброму шиї, правого плеча і плечового сплетіння з поширенням у праву половину грудної порожнини та м'які тканини верхньої правої кінцівки.

Дитині оформлено соціальну допомогу по інвалідності. При огляді дитини в динаміці у віці 5 років (рис. 2, а, б, в) відмічено значне збільшення пухлини, що спричиняє виразну асиметрію шиї, плеча та надключичної ділянки з ознаками утрудненого венозного та лімфатичного відтоку у місці пухлини: права верхня

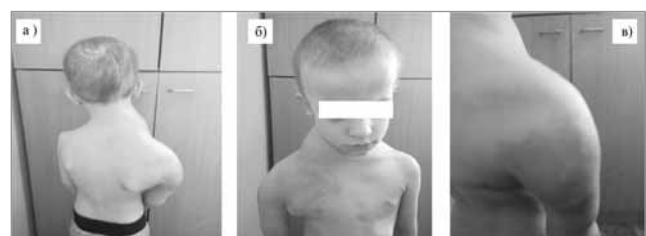


Рис.2. (а, б, в). Хворий з нейрофіброматозом I типу у віці 5 років: гігантська нейрофіброма шиї, плеча справа з порушенням венозного та лімфовідтоку. Велика пігментна пляма у тій самій ділянці. Значна деформація та асиметрія грудної клітки

кінцівка набрякла, ціанотична, холодна на дотик, у правій плевральній порожнині наявний випіт, права легеня частково колобована.

У дитини наявні порушення функції опорно-рухового апарату та органів середостіння. У динаміці збільшилась кількість пігментних плям, дрібних нейрофібром та гамартоматозних утворів у мозку за даними повторно проведеної МРТ. Дитина госпіталізована в онкогематологічне відділення з метою проведення консервативної протипухлинної терапії, оскільки пухлина є неоперабельною та швидко прогресуючою. Лікування проводиться за європейським протоколом ГРОН, який затверджений Міжнародною асоціацією дитячих онкологів (SIOP), 2004 р. Протокол передбачає дві фази — індукційну та консолідуєчу, після кожної з них проводиться МРТ-контроль з метою моніторингу ефективності лікування. За основу взято два препарати — вінкрістин і карбоплатин, що вводяться внутрішньовенно. На тлі проведеної хіміотерапії (на даний час здійснено 10 введень даних препаратів) відмічається зменшення венозного застою у правій верхній кінцівці та зменшення розмірів

пухлини. Заплановано продовження курсів хіміотерапії до 85 введень. У випадку недостатнього ефекту дитина буде переведена на трьохкомпонентну терапію з додатковим включенням препарату етопозид.

Отже, наведений випадок НФ відповідає високій експресивності патологічного гена, клінічним виявом чого є значні бластоматозні тенденції з боку пухлин, що ускладнює прогноз у даному випадку.

Висновки

1. Нейрофіброматоз I типу є найбільш поширеним факоматозом на Прикарпатті. У зв'язку із серйозним прогнозом захворювання необхідні якісна диспансеризація хворих із залученням мультидисциплінарної команди лікарів та подальший пошук ефективних комплексних програм їх лікування та реабілітації.

2. У більшості випадків захворювання виникає внаслідок мутацій *de novo* (65%), що може бути використано для оцінки мутагенного впливу довкілля.

Автори заявляють про відсутність конфлікту інтересів.

REFERENCES/ЛІТЕРАТУРА

- Bondarenko ES. (2003). Facomatosis in children. Moscow: TSOLIUV: 63. [Бондаренко ЕС. (2003). Факоматозы у детей. Москва: ЦОЛИУВ: 63].
- Bochkov NP. (2006). Clinical genetics. Moscow. GEOTAR-MEDIA: 480. [Бочков НП. (2006). Клиническая генетика. Москва: ГЕОТАР-Медиа: 480].
- Dudnyk VM, Furman VG, Demianyshyna VV. (2017). Clinical features of neurofibromatosis type 1 in children: association with primitive neuroectodermal tumor. *Perinatologiya i pediatriya*. 4(72): 106–114. [Дудник ВМ, Фурман ВГ, Демяшина ВВ. (2017). Клінічні особливості нейрофіброматозу 1 типу у дітей: асоціація з примітивною нейроектодермальною пухлиною. *Перинатологія та педіатрія*. 4(72): 106–114]. <https://doi.org/10.15574/PP.2017.72.106>
- Kvashnitsky MV. (2002). History of knowledge of neurofibromatosis. *Hospital Surgery*. 4: 92–95 [Квашницький МВ. (2002). Історія пізнання нейрофіброматозу. *Шпитальна хірургія*. 4: 92–95].
- Kens AA, Kens A-M A. (2018). Malignant neurofibroma (neurogenic sarcoma) of the breast (description of the clinical case). *Lviv Clinic Bulletin*. 1–2 (21–22): 57–59. [Кенс АА, Кенс А-М А. (2018). Злоякісна нейрофіброма (нейрогенна саркома) грудної залози (опис клінічного випадку). *Lviv Clinica Bulletin*. 1–2 (21–22): 57–59]. <https://doi.org/10.25040/lkv2018.01.057>
- Vogel F, Motulski A. (1989). *Genetics of man*, Vol. II. Moscow: MIR: 376 [Фогель Ф, Мотульски А. (1989). *Генетика человека*. Т. II. Москва: Мир: 376].
- Fomenko NM, Tsimbalista OL, Matviyev LE. et al. (2010). Facomatosis in the Precarpathian population. *Ultrasonic perinatal diagnosis*. 29: 65–70. [Фоменко НМ, Цимбаліста ОЛ, Матвійєв ЛЕ і співавт. (2010). Факоматоз у Прикарпатській популяції. *Ультразвукова перинатальна діагностика*. 29: 65–70].
- Jouhilahti EM, Peltonen S, Heape AM, Peltonen J. (2011). The pathoetiology of neurofibromatosis. *Am J. Pathol*. 178 (5): 1932–1939.
- McKusick VA. (1992). *Mendelian Interitance in Man*. 10-th Ed. Boltimor: 1–2: 2320.
- Viskocchil D (editor). (2010). *Neurofibromatosis 1: Current Issues in Diagnosis, Therapy, and Patient Management*. Denver: Mountain States Genetic Foundation.

Відомості про авторів:

Фоменко Надія Миколаївна — к.мед.н., доц. каф. дитячих хвороб ПО ННІ ПО ДВНЗ «Івано-Франківський НМУ». Адреса: м. Івано-Франківськ, вул. Галицька, 2. <https://orcid.org/0000-0001-6992-9182>

Цимбаліста Ольга Леонтівна — д.мед.н., проф. каф. дитячих хвороб ПО ННІ ПО ДВНЗ «Івано-Франківський НМУ». Адреса: м. Івано-Франківськ, вул. Галицька, 2. <https://orcid.org/0000-0003-3038-7050>

Синюверська Ольга Богданівна — д.мед.н., проф., зав. каф. дитячих хвороб ПО ННІ ПО ДВНЗ «Івано-Франківський НМУ». Адреса: м. Івано-Франківськ, вул. Галицька, 2. <https://orcid.org/0000-0003-1072-3782>

Семкович Ярослав Васильович — к.мед.н., доц. каф. дитячих хвороб ПО ННІ ПО ДВНЗ «Івано-Франківський НМУ». Адреса: м. Івано-Франківськ, вул. Галицька, 2. <https://orcid.org/0000-0002-8319-022X>

Вовк Зоряна Василівна — к.мед.н., доц. каф. дитячих хвороб ПО ННІ ПО ДВНЗ «Івано-Франківський НМУ». Адреса: м. Івано-Франківськ, вул. Галицька, 2. <https://orcid.org/0000-0001-8342-2572>

Березна Тамара Григорівна — к.мед.н., доц. каф. дитячих хвороб ПО ННІ ПО «Івано-Франківський НМУ». Адреса: м. Івано-Франківськ, вул. Галицька, 2. <https://orcid.org/0000-0002-2252-7175>

Сем'янчук Віра Богданівна — к.мед.н., доц. каф. дитячих хвороб ПО ННІ ПО «Івано-Франківський НМУ». Адреса: м. Івано-Франківськ, вул. Галицька, 2. <https://orcid.org/0000-0002-3631-9799>

Бобрікович Ольга Сергіївна — к.мед.н., доц. каф. дитячих хвороб ПО ННІ ПО «Івано-Франківський НМУ». Адреса: м. Івано-Франківськ, вул. Галицька, 2. <https://orcid.org/0000-0002-6095-3319>

Томашук Юрій Степанович — лікар-онколог онкогематологічного відділення Івано-Франківської обласної дитячої клінічної лікарні. Адреса: м. Івано-Франківськ, вул. Євгена Коновальця, 132.

Стаття надійшла до редакції 03.02.2019 р., прийнята до друку 17.04.2019 р.