Читайте нас на сайті: https://med-expert.com.ua

УДК 616.26-007.43-053.31

В.С. Конопліцький[1], А.І. Сасюк[1], О.С. Рубіна[1], К.Т. Берцун[2], О.О. Лукіянець[1]

Ідентифікація головного предиктора успішності лікування вродженої діафрагмальної грижі в новонароджених дітей

[1]Вінницький національний медичний університет імені М.І. Пирогова, Україна

[2]КНП «Вінницька обласна дитяча клінічна лікарня Вінницької обласної ради», Україна

Modern Pediatrics. Ukraine. (2026). 1(153): 169-174; doi 10.15574/SP.2026.1(153).169174

For citation: Konoplitskyi VS, Sasiuk AI, Rubina OS, Bertsun KT, Lukiianets OO. (2026). Identification of the main predictor of the success of treatment of congenital diaphragmatic hernia in newborns. Modern Pediatrics. Ukraine. 1(153): 169-174. doi: 10.15574/SP.2026.1(153).169174.

Вроджена діафрагмальна грижа (ВДГ) у новонароджених – одна з найтяжчих вад розвитку з високим рівнем летальності. Наявність дефекту в діафрагмі призводить до переміщення органів черевної порожнини (шлунка, кишечника, селезінки, печінки) у грудну. Це зумовлює компресію легень і спричиняє глибокі порушення функцій дихальної, серцево-судинної й травної систем.

Мета – встановити ієрархію прогностичних чинників, що визначають успішність лікування і показники виживання новонароджених із ВДГ.

Проведено ретроспективний аналіз медичних карт 18 стаціонарних новонароджених із ВДГ (10 хлопчиків, 8 дівчаток) віком від 0 до 21 доби. Оцінено клінічний перебіг, результати інструментальних досліджень та ефективність лікувальної тактики, що реалізовувалася мультидисциплінарною командою. З 18 пацієнтів оперативне корегування виконано 12 дітям (одна дитина померла). Шестеро немовлят померли до операції через тяжку некореговану легеневу гіпертензію і супутні патології. У наведених клінічних випадках проілюстровано полярні сценарії перебігу. У першому випадку (дівчинка, 21 доба) з пізньою маніфестацією та без легеневої гіпертензії пацієнтку швидко стабілізовано і прооперовано. У другому (хлопчик, 1 доба) з пренатально встановленим діагнозом виявлено критичний стан через тяжку легеневу гіпертензію і гіпоксемію. Пацієнтові надано масивну медикаментозну підтримку і досягнуто тривалої (72 години) передопераційної стабілізації перед усуненням ВДГ типу В, після чого проведено тривалу штучну вентиляцію легень і призначено парентеральне харчування.

Висновки. Вираженість легеневої гіпертензії є провідним критерієм, який визначає оптимальний час оперативного лікування дітей із ВДГ та успішність цього лікування. Стандартні методи корегування легеневої гіпертензії не завжди є успішними. Тривалість термінів передопераційної підготовки є індивідуальною і залежить від відгуку організму дитини на терапію, що проводиться. Успіх у лікуванні дітей із ВДГ залежить від злагодженої роботи мультидисциплінарної команди лікарів. Термін гестації не має вирішального значення в прогнозуванні тяжкості перебігу патології, на відміну від вираженості легеневої гіпертензії, яка часто залежить від розміру дефекту в діафрагмі.

Дослідження виконано відповідно до принципів Гельсінської декларації. На проведення досліджень отримано інформовану згоду батьків дітей.

Автори заявляють про відсутність конфлікту інтересів.

Ключові слова: новонароджені, діафрагмальна грижа, легенева гіпертензія.

Identification of the main predictor of the success of treatment of congenital diaphragmatic hernia in newborns

V.S. Konoplitskyi[1], A.I. Sasiuk[1], O.S. Rubina[1], K.T. Bertsun[2], O.O. Lukiianets[1]

[1]National Pirogov Memorial Medical University, Vinnytsia, Ukraine

[2]MNPE «Vinnytsia Regional Children's Clinical Hospital of Vinnytsia Regional Council», Ukraine

Congenital diaphragmatic hernia (CDH) in newborns is one of the most severe congenital anomalies with a high mortality rate. The diaphragmatic defect leads to the herniation of abdominal organs (stomach, intestines, spleen, liver) into the thoracic cavity, causing lung compression and profound dysfunction of the respiratory, cardiovascular, and digestive systems.

Aim – to establish a hierarchy of prognostic factors determining treatment success and survival rates in newborns with CDH.

A retrospective medical record review was conducted on 18 hospitalized newborns with CDH (10 males, 8 females) aged 0 to 21 days. The clinical course, instrumental findings, and the effectiveness of multidisciplinary treatment strategies were evaluated. Of the 18 patients, 12 underwent surgical repair (one postoperative death). Six infants died preoperatively due to severe refractory pulmonary hypertension (PH) and comorbidities. Clinical cases illustrate contrasting courses. A 21-day-old female with late manifestation and absent PH was rapidly stabilized and operated on. Conversely, a 1-day-old male with prenatally diagnosed CDH presented in critical condition due to severe PH and hypoxemia. He required massive pharmacological support and prolonged (72-hour) preoperative stabilization prior to type B CDH repair, followed by extended mechanical ventilation and parenteral nutrition.

Conclusions. PH severity often correlating with diaphragmatic defect size is the leading criterion determining optimal surgical timing and success; gestational age is not a decisive prognostic factor. Since standard PH therapies may fail, preoperative preparation duration must be highly individualized based on therapeutic response. Success fundamentally relies on a coordinated multidisciplinary team.

This study was conducted in accordance with the principles of the Declaration of Helsinki. Informed consent was obtained from the children's parents for the conduct of the study.

The authors declare no conflict of interest.

Keywords: newborns, diaphragmatic hernia, pulmonary hypertension.

Вступ

Незважаючи на значний прогрес перинатальної медицини та дитячої хірургії в корегуванні різноманітних вроджених вад розвитку дітей, діафрагмальна грижа (ДГ), у силу розвитку складних патогенетичних механізмів, залишається однією з найскладніших патологій. Попри досягнення сучасної медичної науки, ця патологія призводить до високого рівня летальності. Водночас діти, яким успішно провели корегування цієї патології, у подальшому

Читайте нас на сайті: https://med-expert.com.ua

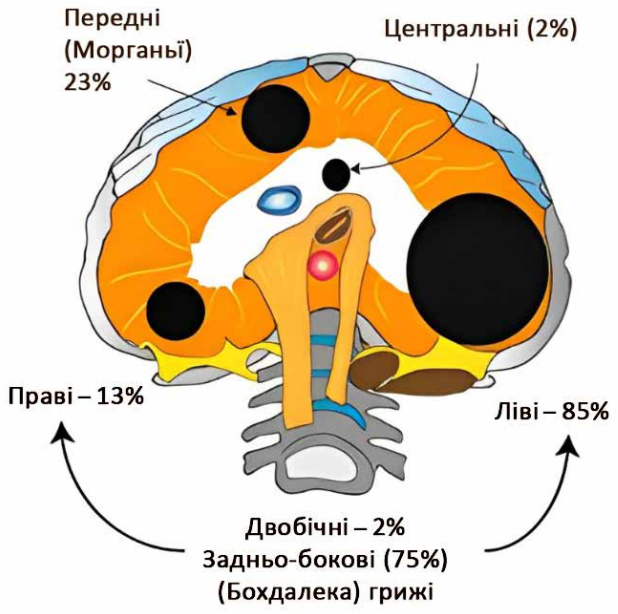

Рис. 1. Частота локалізацій дефектів у діафрагмі [4]

потребують тривалого катамнестичного спостереження для своєчасного корегування порушень, які в переважній більшості випадків виникають із боку дихальної, серцево-судинної, нервової та опорно-рухової систем. Вимоги сьогодення потребують безперервного удосконалення методів раннього діагностування, розроблення і впровадження нових протоколів стабілізації та критеріїв готовності новонародженої дитини до оперативного корегування ДГ.

Діафрагмальна грижа в новонароджених характеризується наявністю дефекту в діафрагмі різних розмірів, що створює умови для переміщення органів черевної порожнини (шлунка, кишечника, селезінки, печінки) у грудну. Це зумовлює компресію легеневої тканини з подальшим порушенням ембріонального розвитку легень, зокрема, гіпоплазії легень. У переважній більшості випадків ДГ супроводжується вираженою легеневою гіпертензією, що обумовлює вкрай тяжкий перебіг із перших хвилин життя дитини після народження і високий рівень неонатальної летальності.

Серед інших вроджених вад розвитку дитини ДГ, за даними різних літературних джерел, трапляються з частотою приблизно 1:2500–5000 живонароджених [8,11], а рівень летальності від ДГ, за даними різних авторів, варіює в межах 20–50% і залежить від тяжкості стану та супутніх вад розвитку [3,10]. У 80–90% випадків виявляється задньо-бокова форма (грижа Бохдалека), переважно зліва (85%), у 10–15% – правобічна, ще рідше – ретростернальна (грижа Морґаньї) [9,14]. Близько 40% випадків асоціюються з іншими вродженими аномаліями, серед яких найпоширенішими є вади серцево-судинної системи, генетичні синдроми (трисомія 18, 13, 21), вади центральної нервової системи [2,15].

Мета дослідження – встановити ієрархію прогностичних чинників, що визначають успішність лікування і показники виживання новонароджених із вродженою діафрагмальною грижею (ВДГ).

За період 2015–2024 рр. до відділення анестезіології та інтенсивної терапії (ВАІТ) новонароджених КНП «Вінницька обласна дитяча клінічна лікарня Вінницької обласної ради» (КНП «ВОДКЛ ВОР») госпіталізовано 18 новонароджених дітей із діагнозом ВДГ. З них хлопчиків було 10, а дівчаток – 8. У термін 39–40 тижнів вагітності народилося 14 дітей, із них 4 були передчасно народженими. Оперативне корегування патології проведено 12 дітям (хлопчиків – 8, дівчаток – 4). З усіх оперованих дітей померла 1 дитина (доношена дівчинка). Серед інших 11 дітей, які вдало перенесли оперативне лікування, 8 дітей були доношеними і 3 дитини передчасно народженими. Непрооперованих було 6 дітей у зв'язку з неможливістю стабілізації вкрай тяжкого стану, обумовленого вираженою легеневою гіпертензією. Із них 5 померли протягом перших трьох діб. Серед неоперованих дітей було 5 доношених і 1 передчасно народжена дитина, хлопчиків і дівчаток було порівну. 1 передчасно народжена дитина чоловічої статі з масою тіла 1970 г з діагнозом «Правобічна справжня ДГ» не мала проявів легеневої гіпертензії (як клінічно, так і за результатами лабораторних методів дослідження), тому була успішно прооперована в плановій черзі.

Враховуючи власний досвід, виділено два можливі варіанти клінічного перебігу ВДГ залежно від ступеня тяжкості легеневої гіпертензії.

Усі випадки вродженої ДГ розглянуто згідно з класифікацією Congenital Diaphragmatic Hernia Study Group [6], в основу якої покладено розмір дефекту в діафрагмі та ступінь відсутності діафрагмальної тканини, а також розташування дефекту в діафрагмі. Вказана класифікація дає змогу прогнозувати ймовірний перебіг патології в новонароджених дітей із ВДГ [12]. Цю класифі-

Читайте нас на сайті: https://med-expert.com.ua

кацію запропонував Satyan Lakshminrusimha, йому ж належить і авторське право на ілюстрації (рис. 1 і 2) його класифікації ВДГ [4].

Задньо-латеральні грижі, відомі як грижі Бохдалека, трапляються найчастіше (70–75%), більшість з яких локалізуються з лівого боку (85%), меншість – із правого боку (13%), досить рідко спостерігаються двобічні задньо-латеральні грижі (2%). Передні дефекти, або грижі Морганьї, становлять 23–28%, центральні грижі – 2–7% [4,6] (рис. 3).

У всіх дітей, яким провели оперативне корегування ВДГ, дефекти діафрагми належали до типів А і В. Відповідно, скорегували прояви легеневої гіпертензії, а дітей підготовили до операції. У дітей, яким було неможливо провести оперативне корегування патології, відзначалися дефекти діафрагми типу С. Унаслідок значного дефекту діафрагми в таких дітей спостерігалася тяжка легенева гіпертензія, яка не піддавалася корегуванню і призводила до летальних наслідків. Усім дітям, у яких із моменту народження (згідно з критеріями) відзначалися ознаки легеневої гіпертензії тяжкого ступеня, провели стандартну терапію: традиційну або високочастотну штучну вентиляцію легень (ШВЛ), алкалізацію, седативну терапію (морфін), застосування силденафілу. Усіх новонароджених пацієнтів із ВДГ спостерігала мультидисциплінарна команда лікарів (анестезіологів, дитячих хірургів, неонатологів, спеціалістів функціональної та променевої діагностики).

Зважаючи на вищевикладену інформацію, летальність у дітей із ВДГ не залежала від терміну гестації. Із 6 дітей, які померли, 5 малюків були доношеними і лише 1 дитина народилася передчасно. Водночас із 12 дітей, яким провели оперативне корегування ВДГ, померла 1 доношена дитина.

Слід зазначити, що як і інші тяжкі патологічні стани в пацієнтів різного віку, вроджена ДГ потребує своєчасного діагностування. У такому випадку своєчасність означає максимально раннє виявлення цієї проблеми ще під час внутрішньоутробного розвитку пацієнта. В умовах сьогодення своєчасне діагностування цієї патології значно підвищує шанс дитини на виживання. Оскільки в такому випадку збільшується асортимент вибору методів лікування таких дітей, що включає, окрім широко застосовуваних, сучасніші засоби і методики. Отже, за умови раннього

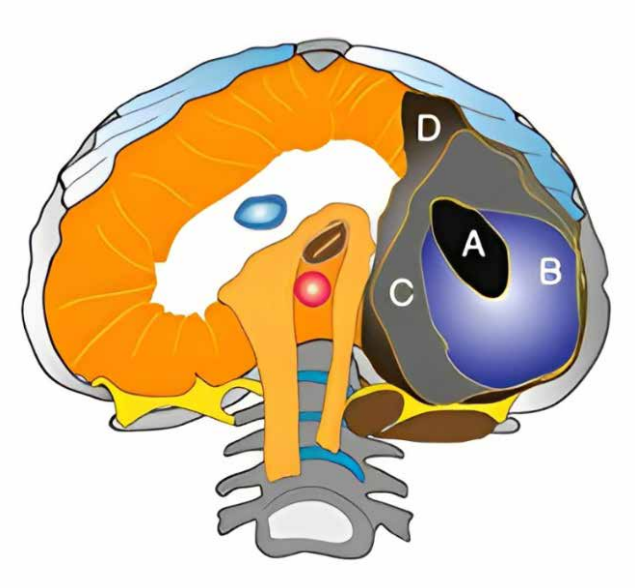

Рис. 2. Класифікація дефектів діафрагми за розміром: А – малий дефект: м'язова частина діафрагми збережена, існує незначний отвір. Зазвичай не потребує пластики (найкращі умови для первинного ушивання); В – середній дефект: частина діафрагми відсутня, але її вистачає для первинного ушивання; С – великий дефект: значна частина діафрагми відсутня, первинне ушивання не можливе. Потрібна пластика (сітка або інший матеріал); D – повна відсутність діафрагми (край діафрагми практично не визначається) [4]

встановлення діагнозу, у тяжких випадках, можна запланувати пологи в центрах із можливістю проведення екстракорпоральної мембранної оксигенації, а також можливістю застосування фетальної хірургії: FETO (фетоскопічна ендолюмінальна оклюзія трахеї), фетальної лапаротомії або лапароскопії для корегування проблеми в діафрагмі плода.

За період 2015–2024 рр. пренатально вроджену ДГ виявлено в 11 дітей, що становило 61,1%.

Для ілюстрації виділено два можливих варіанти клінічного перебігу вродженої ДГ залежно від ступеня тяжкості легеневої гіпертензії.

Дослідження виконано відповідно до принципів Гельсінської декларації. На проведення досліджень отримано інформовану згоду батьків дитини.

Клінічний випадок 1

Дитина Д. (дівчинка). Вік – 21 доба. Дитина народилася від III вагітності, II термінових пологів із масою тіла 3260 г. Оцінка за шкалою Апгар – 7–8 балів. Вигодовування грудне. Виконано перелік дій згідно з протоколом № 152 по догляду за здоровою дитиною. На третю добу

Читайте нас на сайті: https://med-expert.com.ua

Рис. 3. Рентгенологічні ознаки наявності органів черевної порожнини в лівій плевральній порожнині та зміщення органів середостіння вправо

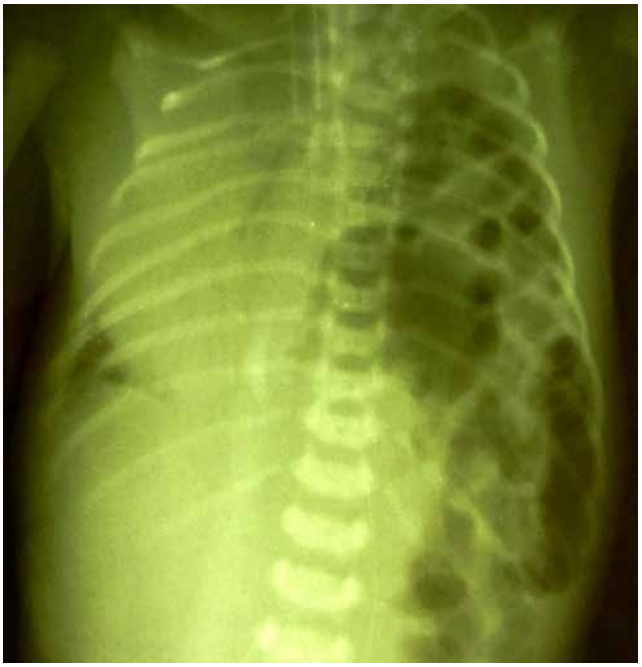

Рис. 4. Рентгенологічні ознаки наявності петель кишечника в лівій плевральній порожнині та зміщення органів середостіння вправо

дитину виписано додому в задовільному стані. На 20-ту добу мама дитини помітила часті зригування в дитини після годування і звернулася по медичну допомогу до сімейного лікаря. Під час огляду новонародженої дитини сімейний лікар виявив атипові шуми під час аускультації лівої половини грудної клітки, призначив і виконав рентгенографію органів грудної порожнини (рис. 3).

Сімейний лікар, використавши можливості телемедицини, провів online-консультацію з фахівцями ВАІТН КНП «ВОДКЛ ВОР». У дитини запідозрено лівобічну ВДГ. Рекомендовано продовжити діагностичний процес в умовах ВАІТН. Згідно з маршрутом пацієнта виконано усі загальноклінічні й спеціальні обстеження з метою верифікації діагнозу. Після аналізу результатів обстеження встановлено діагноз «Лівобічна хибна ВДГ без ознак легеневої гіпертензії» (за даними ехокардіографії і показників кислотно-лужного стану). На другу добу перебування дитини в стаціонарі, у віці 23 доби, після адекватної передопераційної підготовки дитині виконано оперативне корегування ВДГ. Інтраопераційно виявлено переміщення з черевної порожнини в ліву плевральну порожнину петель тонкого кишечника через задню бічну частину діафрагми зліва (дефект у проєкції трикутника Бохдалека зліва). Петлі тонкого кишечника переміщено до черевної порожнини. Дефект діафрагми усунуто шляхом первинного ушивання власними тканинами діафрагми (ДГ типу А). Післяопераційний період – без ускладнень. Дитину екстубовано на п'яту добу. Відновлено ентеральне харчування. Післяопераційна рана загоювалася первинним натягом без ознак запалення. На сьому добу дитину переведено в стабільному стані на другий етап виходжування до відділення патології новонароджених дітей, у якому дівчинка перебувала протягом 10 діб і в задовільному стані була виписана додому.

Клінічний випадок 2

Дитина Р. (хлопчик). Вік – 1 доба. Дитина народилася від І вагітності, І термінових пологів із масою тіла 2900 г. Оцінка за шкалою Апгар – 6–7 балів. Діагноз «Лівобічна ВДГ» встановлено пренатально в терміні вагітності 28 тижнів. Пологи відбулися в умовах обласного перинатального центру шляхом планового кесаревого розтину. Стан із моменту народження тяжкий за рахунок дихальних розладів. Оцінка за Довнесом – 7–8 балів. Дитину заінтубовано та переведено на ШВЛ із FiO2 1.0. За результатами лабораторних досліджень у дитини констатовано

Читайте нас на сайті: https://med-expert.com.ua

ознаки метаболічного ацидозу та гіпоксемії. За результатами ехокардіографії виявлено ознаки легеневої гіпертензії. На рентгенограмі органів грудної порожнини візуалізовано петлі кишечника в лівій плевральній порожнині (рис. 4).

З метою стабілізації стану дитини застосовано медикаментозні засоби для зниження легеневої гіпертензії: сілденафіл, дофамін, добутамін, морфін, гідрокарбонат натрію. Після стабілізації стану на другу добу дитину транспортовано лікарем виїзної бригади до ВАІТН. Транспортування дитини ускладнилося прогресуванням легеневої гіпертензії. Тому передопераційна підготовка тривала протягом 72 годин. На п'яту добу стало можливим оперативне втручання. Під час оперативного корегування виявлено, що в ліву плевральну порожнину перемістилися петлі тонкого і товстого кишечника, а також шлунок. Дефект виявлено в задній бічній частині діафрагми зліва (у проєкції трикутника Бохдалека зліва). Петлі тонкого та товстого кишечника і шлунок були переміщені до черевної порожнини. Дефект діафрагми усунуто шляхом первинного ушивання власними тканинами діафрагми (ДГ типу В). У післяопераційному періоді ШВЛ проведено протягом 10 діб. Протягом шести діб дитина була на повному парентеральному харчуванні. Після відміни наркотичних анальгетиків і міорелаксантів, а також відновлення моторики шлунково-кишкового тракту розпочато мінімальне трофічне живлення. Післяопераційна рана загоювалася первинним натягом без ознак запалення. На 16-ту добу після досягнення рівня 50% добової норми ентерального харчування дитину переведено в стабільному стані на другий етап виходжування до відділення патології новонароджених дітей. У цьому відділенні дитина лікувалася протягом трьох тижнів і в задовільному стані була виписана додому.

Приведений матеріал, у тому числі на прикладі клінічних випадків, свідчить що вираженість легеневої гіпертензії відіграє ключову роль у виборі оптимального часу оперативного втручання та успішності лікування новонароджених із ВДГ. Це узгоджується із сучасними світовими тенденціями.

Дослідження з Аргентини за 2020 рік свідчить, що інтегральні шкали (SNAPPE II) прогнозують перебіг хвороби точніше за ізольовані показники. Тому тривалість передопераційної підготовки має бути індивідуальною [13]. Водночас робота з Бельгії за 2022 рік доводить, що саме легенева гіпертензія, а не термін гестації, має вирішальний вплив на неонатальну смертність. Ця залежність має чітке анатомічне підґрунтя [1]. Велике дослідження у США за 2023 рік підтверджує, що тяжкість легеневої гіпертензії та потреба в складній підтримці прямо корелюють із розміром дефекту діафрагми [7]. Нарешті, сучасний огляд фахівців з Австралії за 2024 рік пояснює причину недостатньої ефективності стандартних методів корегування легеневої гіпертензії. Автори вказують на існування різних фенотипів серцево-судинної дисфункції при ВДГ, що потребує персоналізованого підходу і злагодженої роботи мультидисциплінарної команди для своєчасної ідентифікації профілю пацієнта [5]. Отже, світовий досвід засвідчує зміщення прогностичного фокусу з терміну гестації на анатомічні параметри та динаміку легеневої гіпертензії, що цілком підтверджує результати наведеного нами дослідження.

Висновки

Вираженість легеневої гіпертензії є провідним критерієм, який визначає оптимальний час оперативного лікування дітей із ВДГ та успішність такого лікування. Стандартні методи корегування легеневої гіпертензії не завжди є успішними. Тривалість термінів передопераційної підготовки є індивідуальною і залежить від відгуку організму дитини на терапію, що проводиться. Успіх у лікуванні дітей із ДГ залежить від злагодженої роботи мультидисциплінарної команди лікарів. Термін гестації не має вирішального значення в прогнозуванні тяжкості перебігу патології, на відміну від вираженості легеневої гіпертензії, яка часто залежить від розміру дефекту в діафрагмі.

Автори заявляють про відсутність конфлікту інтересів.

REFERENCES/ЛІТЕРАТУРА

1. Basurto D, Russo FM, Papastefanou I, Bredaki E, Allegaert K, Pertierra A et al. (2022). Pulmonary hypertension in congenital diaphragmatic hernia: antenatal prediction and impact on neonatal mortality. Prenat Diagn. 42(10): 1303-1311.
2. Beurskens LW, Tibboel D, Lindemans J, Duvekot JJ, Cohen-Overbeek TE, Veenma DC et al. (2010). Retinol status of newborn infants is associated with congenital diaphragmatic hernia. Pediatrics. 126(4): 712-720.

Читайте нас на сайті: https://med-expert.com.ua

3. Brownlee EM, Howatson AG, Davis CF, Sabharwal AJ. (2009). The hidden mortality of congenital diaphragmatic hernia: a 20-year review. J Pediatr Surg. 44(2): 317-320.
4. Chandrasekharan PK, Rawat M, Madappa R, Rothstein DH, Lakshminrusimha S. (2017). Congenital Diaphragmatic hernia – a review. Maternal Health, Neonatology and Perinatology. 3: 6. doi: 10.1186/s40748-017-0045-1.
5. Chaudhari T, Schmidt Sotomayor N, Maheshwari R. (2024). Diagnosis, management and long term cardiovascular outcomes of phenotypic profiles in pulmonary hypertension associated with congenital diaphragmatic hernia. Front Pediatr. 12: 1356157. https://doi.org/10.3389/fped.2024.1356157
6. Congenital Diaphragmatic Hernia Study Group; Kevin P Lally, et al. (2007). Defect Size Determines Survival in Infants With Congenital Diaphragmatic Hernia. Journal of Pediatric Surgery. 42(9): 1526-1531. doi: 10.1542/peds.2006-3040.
7. Emanuel H, Breitschopf HV, Harting MT, Martinez Castillo DJ, Yadav A, McBeth K et al. (2023). Pulmonary outcomes of congenital diaphragmatic hernia patients based on defect size (CDH Study Group Stage). Transl Pediatr. 12(8): 1490-1503. https://doi.org/10.21037/tp-23-14
8. Gallot D, Boda C, Ughetto S, Perthus I, Robert-Gnansia E, Francannet C et al. (2007). Prenatal detection and outcome of congenital diaphragmatic hernia: a French registry-based study. Ultrasound Obstet Gynecol. 29(3): 276-283.
9. Greer JJ. (2013). Current concepts on the pathogenesis and etiology of congenital diaphragmatic hernia. Respir Physiol Neurobiol. 189(2): 232-240.
10. Mah VK, Zamakhshary M, Mah DY, Cameron B, Bass J, Bohn D et al. (2009). Absolute vs relative improvements in congenital diaphragmatic hernia survival: what happened to «hidden mortality». J Pediatr Surg. 44(5): 877-882.
11. McGivern MR, Best KE, Rankin J, Wellesley D, Greenlees R, Addor MC, Arriola L et al. (2015). Epidemiology of congenital diaphragmatic hernia in Europe: a register-based study. Arch Dis Child Fetal Neonatal Ed. 100(2): F137-144.
12. Otaño JC, Murua V, Rugilo J, Reussmann A, Rührnschopf CG et al. (2024). Hernia diafragmática congénita: relación entre el tamaño del defecto y evolución. Experiencia en un centro de referencia. Anales de Pediatría. 101(1): 29-35.
13. Salas GL, Otaño JC, Cannizzaro CM, Mazzucchelli MT, Goldsmit GS. (2020). Congenital diaphragmatic hernia: postnatal predictors of mortality. Arch Argent Pediatr. 118(3): 173-179. https://doi.org/10.5546/aap.2020.eng.173
14. Veenma DC, de Klein A, Tibboel D. (2012). Developmental and genetic aspects of congenital diaphragmatic hernia. Pediatr Pulmonol. 47(6): 534-545.
15. Wat MJ, Veenma D, Hogue J, Holder AM, Yu Z, Wat JJ et al. (2011). Genomic alterations that contribute to the development of isolated and non-isolated congenital diaphragmatic hernia. J Med Genet. 48(5): 299-307.

Відомості про авторів:
Конопліцький Віктор Сергійович – д.мед.н., проф., зав. каф. дитячої хірургії ВНМУ ім. М.І Пирогова. Адреса: м. Вінниця, вул. Пирогова, 56. http://orcid.org/0000-0001-9525-1547.
Сасюк Анатолій Іванович – к.мед.н., доц., доц. каф. дитячої хірургії ВНМУ ім. М.І Пирогова. Адреса: м. Вінниця, вул. Пирогова, 56. https://orcid.org/0000-0001-7454-2986.
Рубіна Оксана Семенівна – к.мед.н., доц., доц. каф. педіатрії № 1 ВНМУ ім. М.І Пирогова. Адреса: м. Вінниця, вул. Пирогова, 56. https://orcid.org/0000-0003-4410-7910.
Берцун Костянтин Тихонович – к.мед.н., доц., зав. відділення анестезіології та інтенсивної терапії новонароджених КНП «ВОДКЛ ВОР». Адреса: м. Вінниця, вул. Хмельницьке шосе, 108. https://orcid.org/0000-0002-2612-3709.
Лукіянець Олег Олександрович – к.мед.н., доц., доц. каф. дитячої хірургії ВНМУ ім. М.І Пирогова. Адреса: м. Вінниця, вул. Пирогова, 56. https://orcid.org/0000-0001-8811-080X.

Стаття надійшла до редакції 19.08.2025 р., прийнята до друку 08.02.2026 р.