

**О.В. Мазулов<sup>1</sup>, О.О. Речкіна<sup>2</sup>, С.М. Руденко<sup>2,3</sup>, С.І. Ільченко<sup>4</sup>, А.П. Волоха<sup>5,3</sup>,  
А.В. Бондаренко<sup>6</sup>, В.Б. Сем'янчук<sup>7</sup>, Ю.С. Степановський<sup>6</sup>**

## **До питання діагностування бронхоектазів у дітей: де ми знаходимося зараз?**

<sup>1</sup>Вінницький національний медичний університет імені М.І. Пирогова, Україна

<sup>2</sup>ДУ «Національний науковий центр фізичної реабілітації, пульмонології та алергології імені Ф.Г. Яновського НАМН України», м. Київ

<sup>3</sup>Національна дитяча спеціалізована лікарня «ОХМАТДИТ», м. Київ, Україна

<sup>4</sup>Дніпровський державний медичний університет, Україна

<sup>5</sup>Національний університет охорони здоров'я України імені П.Л. Шупика, м. Київ

<sup>6</sup>Міжнародний європейський університет, м. Київ, Україна

<sup>7</sup>Івано-Франківський національний медичний університет, Україна

Modern Pediatrics. Ukraine. (2026).1(153): 34-39. doi: 10.15574/SP.2026.1(153).3439

**For citation:** Mazulov OV, Rechkina OO, Rudenko SM, Ilchenko SI, Voloha AP, Bondarenko AV et al. (2026). On the issue of diagnosing bronchiectasis in children – where do we stand now? Modern Pediatrics. Ukraine. 1(153): 34-39. doi: 10.15574/SP.2026.1(153).3439.

**Мета** – проаналізувати сучасні літературні дані щодо проблеми бронхоектазів у дитячому віці для підвищення обізнаності лікарів у виявленні дітей із бронхоектазами; сформулювати основні діагностичні критерії захворювання.

Проведено літературний пошук у наукометричних базах «PubMed» і «Cochrane» за останні 10 років (з січня 2014 року) за пошуковими термінами: «bronchiectasis» або «suppurative lung disease»; «diagnosis» або «endotypes» або «phenotypes» або «biomarkers»; «children». Наголошено, що рівень поширеності бронхоектазів є набагато вищим, а клінічний спектр захворювань, що є причиною їхнього розвитку, набагато ширший, ніж вважалося раніше. Високороздільна комп'ютерна томографія органів грудної порожнини слугує «золотим» стандартом інструментального діагностування бронхоектазів у дітей, причому сучасний діагностичний критерій бронхо-артеріального співвідношення в дітей відрізняється від того, що використовувався раніше.

Пацієнтам із підозрою чи вперше діагностованими бронхоектазами слід провести мінімальну панель діагностичних обстежень, що дасть змогу окреслити першопричину бронхоектазів і в подальшому сформулювати індивідуальну програму лікування та реабілітації.

Автори заявляють про відсутність конфлікту інтересів.

**Ключові слова:** бронхоектази, діти, комп'ютерна томографія, діагностування, хронічний кашель, пневмонія, муковісцидоз, імунодефіцит.

### **On the issue of diagnosing bronchiectasis in children – where do we stand now?**

**O.V. Mazulov<sup>1</sup>, O.O. Rechkina<sup>2</sup>, S.M. Rudenko<sup>2,3</sup>, S.I. Ilchenko<sup>4</sup>, A.P. Voloha<sup>5,3</sup>, A.V. Bondarenko<sup>6</sup>, V.B. Semianchuk<sup>7</sup>, Y.S. Stepanovskiy<sup>6</sup>**

<sup>1</sup>National Pirogov Memorial Medical University, Vinnytsya, Ukraine

<sup>2</sup>SI «F.G. Yanovsky National Institute of Phthisiology and Pulmonology of the NAMS of Ukraine», Kyiv

<sup>3</sup>National Children's Specialized Hospital «OHMATDYT», Kyiv, Ukraine

<sup>4</sup>Dnipro State Medical University, Ukraine

<sup>5</sup>Shupyk National Healthcare University of Ukraine, Kyiv

<sup>6</sup>International European University, Kyiv, Ukraine

<sup>7</sup>Ivano-Frankivsk National Medical University, Ukraine

**Aim** – to review and analyze contemporary literature data regarding bronchiectasis in children, to increase physician awareness and to improve recognition of bronchiectasis in pediatric patients, and to formulate and establish the main diagnostic criteria for bronchiectasis.

We conducted a literature search in the PubMed and Cochrane scientometric databases over the last 10 years (since January 2014) using the search terms «bronchiectasis» or «suppurative lung disease», and «diagnosis» or «endotypes», or «phenotypes», or «biomarkers», and «children». It highlights that the prevalence of bronchiectasis is much higher, and the clinical spectrum of diseases causing its development is much broader than previously thought. High-resolution computed tomography of the chest serves as the gold standard for instrumental diagnosis of bronchiectasis in children, with the modern diagnostic criterion of broncho-arterial ratio in children differing from that used previously.

Patients with suspected or newly diagnosed bronchiectasis require a minimum panel of diagnostic examinations to delineate the primary cause of bronchiectasis and subsequently form an individual treatment and rehabilitation program.

The authors declare no conflict of interest.

**Keywords:** bronchiectasis, children, computed tomography, diagnosis, chronic cough, pneumonia, cystic fibrosis, immunodeficiency.

**Б**ронхоектази, або бронхоектатична хвороба, є комплексом симптомів, який клінічно супроводжується тривалим вологим або продуктивним кашлем, епізодами респіраторних загострень і структуральними змінами стінки бронхів у вигляді їхнього розширення [13]. Бронхоектази історично вважалися рідкісним захворюванням. Але дані останніх років

свідчать про досить високий рівень поширеності цієї патології як серед дорослих, так і серед дітей, причому бронхоектази становлять значний відсоток причин респіраторної захворюваності та смертності як у розвинених країнах, так і в країнах, що розвиваються [13,14,21,22]. Враховуючи це, безумовною потребою є застосування сучасних діагностичних методів як важливої складової

виявлення бронхоектазів. Діагностування бронхоектазів, своєю чергою, дасть змогу краще виявляти подібних пацієнтів серед інших і здійснювати своєчасне терапевтичне втручання з метою лікування захворювання і попередження розвитку ускладнень.

Бронхоектатична хвороба, або бронхоектази, традиційно вважається рідкісним захворюванням. У класифікації МКХ-10 бронхоектатична хвороба має окремий шифр J47, що включає бронхіолоектази і хронічне гнійне захворювання легень, хоча зазвичай на позначення цих окремих нозологічних форм вживають термін «бронхоектази». Зважаючи на те, що найчастішою причиною бронхоектазів традиційно вважають муковісцидоз, тому вкрай рідко розглядають інші причини виникнення цього захворювання. Але на сьогодні бронхоектази, не асоційовані з муковісцидозом (тут і надалі вживатиметься термін «бронхоектази») викликають все більший інтерес, оскільки рівень поширеності захворювання набагато вищий, ніж вважалося раніше. Так, за даними G.V. McCallum та співавт., рівень поширеності бронхоектазів становить 0,2–735 випадків на 100 000 дитячого населення [18], і якщо найменший показник поширеності дає змогу віднести бронхоектази до класу орфанних захворювань, то найвищий зареєстрований показник, навпаки, свідчить про його потенційно ширше поширення і клінічну значущість. Цікавість до бронхоектазів реалізувалась у створенні двох великих наукових консорціумів – EMBARC (European Multicentre Bronchiectasis Audit and Research Collaboration) [4] та Child-BEAR Net (The Children's Bronchiectasis Education, Advocacy and Research Network) [5], які відповідають за розроблення і координування клінічних реєстрів пацієнтів із бронхоектазами серед дорослих і дітей відповідно, та сучасними науковими дослідженнями бронхоектазів. Більше того, вже протягом останніх 2 років 1 липня офіційно визнано як Міжнародний день бронхоектазів, для поширення інформації серед пацієнтів і лікарів стосовно важливості цієї патології [17].

**Мета** огляду – проаналізувати сучасні літературні дані щодо проблеми бронхоектазів у дитячому віці для підвищення обізнаності лікарів у виявленні дітей із бронхоектазами; сформулювати основні діагностичні критерії захворювання.

**Основні причини розвитку бронхоектазів.** Центральним чинником у розвитку бронхоектазів

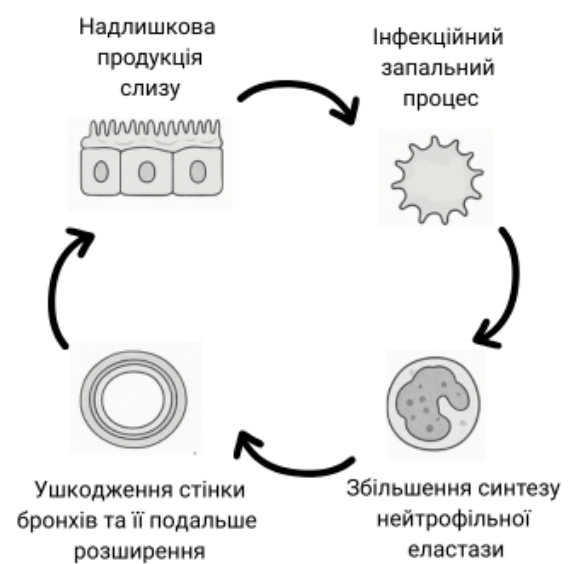


Рис. 1. «Порочне коло» формування бронхоектазів

є тривалий запальний процес слизової оболонки бронхів, що призводить до надмірного синтезу нейтрофільної еластази та формування «порочного кола» запалення. Але первинним чинником, що ініціює запальний процес, може виступати як власне ендобронхіальна інфекція, так і порушення роботи мукоциліарного кліренсу, що призводить до затримки евакуації слизу з наступним розвитком хронічного запального процесу (рис. 1).

Безумовним лідером серед захворювань, що супроводжуються формуванням бронхоектазів, є муковісцидоз [10]. Це захворювання супроводжується хронічною ендобронхіальною інфекцією та порушенням виділення густого слизу з дихальних шляхів, що в переважній більшості випадків призводить до формування розширення бронхів. Але також слід розуміти, що будь-який інший хронічний чи тяжкий інтенсивний інфекційний процес або запалення в дихальних шляхах чи порушення мукоциліарного кліренсу може призводити до розвитку бронхоектазів. Тому перелік захворювань, що гіпотетично можуть бути причиною бронхоектазів, є досить строкатим.

По-перше, будь-які імунodefіцитні захворювання та стани (незалежно від причини – вроджені чи набуті) можуть призводити до хронічного інфекційного процесу, у тому числі в дихальних шляхах, що в результаті може спричинити формування бронхоектазів. Повторні пневмонії, хронічний гнійний ендобронхіт у хворих із вродженими дефектами імунітету є підґрунтям для розвитку непоправних структурних змін бронхолегеневої системи. Пацієнти страждають від хронічних і ре-

Основні патологічні стани, асоційовані з розвитком бронхоектазів у дітей

Патологічний стан	Варіанти захворювання
Муковісцидоз	Бронхоектази виявляються в пацієнтів із муковісцидозом із раннього віку. Пацієнти з однією мутацією CFTR можуть мати тяжчий перебіг
Імунодефіцит	Бронхоектази виявляють у дітей і дорослих із вродженими чи набутими імунодефіцитами
Первинна цилиарна дискінезія	Первинна цилиарна дискінезія, синдром Картагенера
Вроджена трахеобронхомегалія	Синдром Мунье-Куна, синдром Вільямса-Кемпбелла
Синдроми	Синдром Янга, синдром жовтих нігтів, синдром Марфана
Рецидивні інфекції грудної порожнини	Пневмонія, затяжний бактеріальний бронхіт, туберкульоз, рецидивні респіраторні інфекції, бронхолегеневий аспергільоз
Аспірація	Трахеоезофагеальна нориця, гастроєзофагеальний рефлюкс (у 10–18% дітей із бронхоектазами). Аспірація, вторинна до неврологічних розладів (дитячий церебральний параліч, спінальна м'язова атрофія)
Локальна обструкція	Аспірація стороннього тіла, пухлина, стеноз бронха
Запальні стани	Ревматоїдний артрит, запальні захворювання кишечника, що супроводжуються системним запальним процесом
Ідіопатичні	-

цидивних бактеріальних синопульмональних інфекцій, спричинених поширеними респіраторними патогенами, такими як нетипова *Haemophilus influenzae* (NTHi) та *Streptococcus pneumoniae*. Можуть виникати інфекції, спричинені атипovими бактеріями (*Mycoplasma* та *Ureaplasma*), а також підвищена частота і тяжкість поширених вірусних респіраторних інфекцій. NTHi унікальна тим, що продукує протеази імуноглобуліну (Ig) А, які можуть сприяти інвазії респіраторного епітелію. Ця бактерія здатна до внутрішньоклітинного виживання в макрофагах хазіяна і клітинах респіраторного епітелію. Цікаво, що в пацієнтів із первинними імунодефіцитами часто виявляється імунна дизрегуляція, що супроводжується зниженням продукції інтерферону-гамма (IFN-g) до NTHi, що свідчить про порушення клітинноопосередкованої імунної відповіді і є незалежним чинником ризику формування бронхоектазів [25].

Наступною частою причиною формування бронхоектазів є первинна цилиарна дискінезія. Порушення функції війчастого епітелію призводить до дисфункції мукоциліарного кліренсу та формування характерного «порочного кола», що лежить в основі виникнення бронхоектазів [2].

Пацієнти з хронічною ендобронхіальною інфекцією, як-то затяжний бактеріальний бронхіт чи хронічне гнійне захворювання легень, є групою ризику для подальшого формування бронхоектазів [8]. Донедавна діагноз «Зтяжний бактеріальний бронхіт» як нозологічна форма не існував взагалі, але комбiнування хронічного вологого кашлю і відсутності специфічних ознак кашлю та ефек-

тивність двотижневої антибактеріальної терапії сьогодні застосовуються як діагностичні критерії цього стану [8,25,26]. Зтяжний бактеріальний бронхіт є хронічною ендобронхіальною інфекцією, зазвичай спричиненою *Haemophilus influenzae*. Проспективне дослідження D.F. Wuzel та співавт. [26] свідчить, що значними чинниками ризику формування бронхоектазів у дітей із зтяжним бактеріальним бронхітом є рецидивні епізоди цього захворювання (>3 епізодів на рік; ризик шансів (РШ) = 4,5; 95% довірчий інтервал (ДІ): 2,3–56,5) та виділення *Haemophilus influenzae* з бронхоальвеолярної рідини (РШ=7,6; 95% ДІ: 1,7–34,3, P=0,009 порівняно з тими пацієнтами, у кого не виділено *Haemophilus influenzae*).

Безсумнівно, тривалий запальний процес у бронхах, у тому числі алергічної природи при неконтрольованій астмі чи бронхолегеновому аспергільозі, також може супроводжуватися вторинним ускладненням у вигляді бронхоектазів [20]. Різноманітні інфекційні захворювання, такі як туберкульоз [3], також нерідко призводять до формування розширення бронхів, хоча такий вид бронхоектазів характерний переважно для країн Африки і країн із низьким достатком. Слід зазначити, що деякі інфекційні захворювання, перенесені в ранньому дитинстві, також можуть спричинити формування бронхоектазів. Особливо це стосується перенесеного кашлюку, пневмонії, що викликана *Streptococcus pneumoniae*, *Mycoplasma pneumoniae* чи вірусами [16]. Інші інфекційні збудники, асоційовані з можливим розвитком бронхоектазів, – вірус кору й аденовірус [1].

Попри нижчий рівень поширеності, запальні захворювання кишечника та інші автозапальні стани становлять важливу етіологічну групу, що потребує уваги, оскільки системне запалення при них може зумовлювати тривале запалення в бронхах із наступним розвитком бронхоектазів. Розширення бронхів може не мати очевидної причини, у таких випадках необхідно говорити про ідіопатичні бронхоектази. За даними літератури, бронхоектази можуть бути виявлені як у дитячому, так і в дорослому віці навіть без видимої респіраторної симптоматики, тому бронхоектази завжди слід підозрювати в пацієнтів із захворюваннями, наведеними в таблиці.

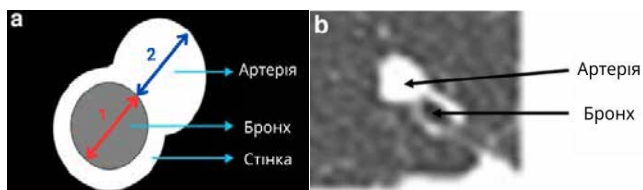
**Клінічне діагностування бронхоектазів.** Клінічний діагностичний пошук бронхоектазів має бути обов'язковим у пацієнтів із патологіями, зазначеними в переліку, наведеному в таблиці. Відтак кожний пацієнт із клінічною підозрою на бронхоектази має пройти додаткові інструментальні методи обстеження для підтвердження діагнозу.

Але які ж клінічні симптоми вірогідно пов'язані з бронхоектазами? Основним симптомом, що свідчить про можливу наявність бронхоектазів, є вологий або продуктивний кашель (може бути схожий на кашель людини, що курить) тривалістю довше 4 тижнів. Австралійська група під керівництвом V. Goyal та співавт. публікує результати спостереження за 108 дітьми з вологим кашлем. Після детального дообстеження цих пацієнтів у 83,8% дітей виявлено бронхоектази [12]. Дослідження D.F. Wurzel та співавт. свідчить, що повторні епізоди затяжного бактеріального бронхіту (понад 3 випадки протягом року) є значним чинником ризику виявлення бронхоектазів (РШ=11,5; 95% ДІ: 2,3–56,0) [26]. Спостереження V. Goyal та співавт. показують, що за відсутності відповіді вологого кашлю на антибіотикотерапію протягом 4 тижнів у дітей у 20 разів частіше виявляються бронхоектази (РШ=20,9; 95% ДІ: 5,4–81,8) [12]. Також спостереження G.V. McCallum та співавт. [19] серед дітей корінного населення Австралії свідчить, що в немовлят, які госпіталізовані з приводу бронхіоліту та в подальшому мають персистуючий кашель протягом 3 тижнів після госпіталізації, у наступні 13 місяців втричі частіше діагностуються бронхоектази (РШ=3,0; 95% ДІ: 1,1–7,0). Інші клінічні симптоми та дані обстеження в пацієнтів із бронхоектазами можуть включати візинг, кровохаркання, відставання у фізичному розвитку, зміни пальців у вигляді

«годинникових скелець», зміни на рентгенографії органів грудної клітки та зазвичай відображають різноманітні прояви первинного захворювання [6,9] що за наявності тривалого вологого кашлю збільшують вірогідність виявлення бронхоектазів у подальшому [11]. Додаткову інформацію щодо збільшення вірогідності виявлення бронхоектазів у пацієнтів може також надати бактеріологічний пейзаж мокротиння. Так, виділення у мокроті *Haemophilus influenzae* в 7 разів збільшує вірогідність діагнозу бронхоектазів порівняно з пацієнтами без цього збудника (ризик розвитку=7,55; 95% ДІ: 1,66–34,28; p=0,009) при 2-річному спостереженні [25]. Іншими незвичними збудниками в мокроті, що повинні спонукати пошук бронхоектазів, є *Pseudomonas aeruginosa*, *Stenotrophomonas maltophilia* та нетуберкульозні мікобактерії (NTM). Також цікаві дані отримані O. Satrer та співавт. [23]. У пацієнтів із бронхоектазами можливі різноманітні хрипи при аускультатії або може бути анамнез із симптомами, схожими на астму, хоча сама астма не є причиною хронічного вологого кашлю або бронхоектазів.

**Інструментальне діагностування бронхоектазів.** У «дотомографічну еру» рентгенографія органів грудної клітки та бронхографія протягом тривалого часу були єдиними методами діагностування бронхоектазів. Зміни у вигляді «трамвайних рейок» і посилення легеневого малюнка на периферії легеневих полів залишалися небагачисельними, але водночас не дуже специфічними, критеріями розширення бронхів. Високороздільна комп'ютерна томографія (ВРКТ, або НРСТ) наразі є «золотим» стандартом діагностування бронхоектазів як у дітей, так і в дорослих [6]. Як діагностичний критерій бронхоектазів застосовують співвідношення між внутрішнім діаметром бронха та артерії, що його супроводжує, – так зване бронхо-артеріальне співвідношення (БАС) (broncho-arterial ratio, VAR, бронхо-артеріальний індекс) (рис. 2).

Донедавна як діагностичний критерій застосовували діапазон БАС>1. Але останні дослідження свідчать, що показник VAR у здорових дітей є нижчим порівняно зі здоровими дорослими, тому використання показника VAR ≥1 як критерію може призводити до недостатнього діагностування бронхоектазів у дитячому віці. Тому, за даними останніх досліджень, проведених N. Карп та співавт. [15] та J. Wu та співавт. [24], для встановлення діагнозу бронхоектазів слід використо-



**Рис. 2.** Бронхо-артеріальне співвідношення схематично (а) і на комп'ютерній томографії (б), 1 – внутрішній діаметр бронха, 2 – зовнішній діаметр артерії, що супроводжує бронх.

увати значення показника  $VAR > 0,9$ , що дасть змогу ефективніше застосовувати ВРКТ у діагностуванні бронхоектазів.

**Мінімальна панель обстеження в пацієнтів із бронхоектазами.** Робоча група клінічної колаборації Європейського респіраторного товариства (ERS), що опікується бронхоектазами в дітей та підлітків (Child-BEARNet), пропонує клінічні рекомендації з діагностування і лікування пацієнтів із бронхоектазами [7]. Робоча група рекомендує в пацієнтів із підозрою чи виявленими бронхоектазами провести мінімальну панель обстежень для уточнення первинної причини бронхоектазів для встановлення точного діагнозу і наступного персоналізованого лікування. До цієї панелі належать:

- ВРКТ органів грудної порожнини (для встановлення первинного діагнозу бронхоектазів);
- потова проба;
- спірометрія (у тих пацієнтів, хто може зробити);
- загальний аналіз крові;
- імунологічне обстеження (загальні рівні IgG, IgA, IgM, IgE сироватки крові та специфічні антитіла до вакцинальних антигенів);
- бактеріологічний посів мокроти.

(Умовна рекомендація, низька якість доказів на основі нарративного огляду).

У вибраної когорти пацієнтів на додаток можна застосовувати діагностичні тести з огляду на клінічну ситуацію. Ці тести передбачають поглиблене імунологічне обстеження (за участю лікаря імунолога), діагностичну бронхоскопію з проведенням бронхоальвеолярного лаважу та бактеріологічним посівом отриманого вмісту, дослідження на наявність аспірації та гастроєзофагеального рефлюксу,

а також обстеження на наявність первинної циліарної дискінезії. (Умовна рекомендація, низька якість доказів на основі нарративного огляду).

Окрім того, у країнах, у яких реєструється висока частота туберкульозу та ВІЛ-інфекції, слід також проводити діагностичні тести на спростування цих захворювань.

## Висновки

На сьогодні проблема бронхоектазів в усіх країнах, безумовно, починає виходити з групи орфанних захворювань. Система охорони здоров'я та клінічна медицина потребують чіткого алгоритму в разі підозри на розвиток бронхоектазів у певних клінічних ситуаціях. Отже, обізнаність лікарів-спеціалістів (зокрема, імунологів, алергологів, пульмонологів, ревматологів і генетиків) щодо спектра захворювань, які можуть асоціюватися з формуванням бронхоектазів, є вкрай важливою для своєчасного встановлення діагнозу і належного ведення пацієнтів. Тривалий вологий або продуктивний кашель є основним симптомом, що має спонукати спеціаліста до пошуку бронхоектазів у дітей. Наявність інших клінічних симптомів зазвичай відображає первинне захворювання, на тлі якого розвинулися бронхоектази (таке як імунодефіцит, муковісцидоз тощо). Виділення з мокроти *Haemophilus influenzae* або незвичного збудника (*Pseudomonas aeruginosa*, *Stenotrophomonas maltophilia* чи NTM) також має насторожувати щодо наступного пошуку бронхоектазів. Застосування ВРКТ органів грудної клітки дає змогу встановити або підтвердити діагноз і є «золотим» стандартом діагностування бронхоектазів. У дитячому віці слід застосовувати показник  $BAC > 0,9$  для виявлення бронхоектазів за допомогою комп'ютерної томографії. Мінімальна панель обстежень і додаткові методи діагностування дають змогу визначити первинне захворювання, що лежить в основі формування бронхоектазів, і в подальшому сфокусувати на спеціалізованому лікуванні пацієнтів.

*Автори заявляють про відсутність конфлікту інтересів.*

## REFERENCES/ЛІТЕРАТУРА

1. Brower KS, Del Vecchio MT, Aronoff SC. (2014, Dec 10). The etiologies of non-CF bronchiectasis in childhood: a systematic review of 989 subjects. *BMC Pediatr.* 14: 4. doi: 10.1186/s12887-014-0299-y. PMID: 25492164; PMCID: PMC4275950.
2. Bustamante-Marin XM, Ostrowski LE. (2017, Apr 3). Cilia and Mucociliary Clearance. *Cold Spring Harb Perspect Biol.* 9(4): a028241. doi: 10.1101/cshperspect.a028241. PMID: 27864314; PMCID: PMC5378048.
3. Chakaya J, Khan M, Ntoumi F, Aklillu E, Fatima R, Mwaba P et al. (2021). Global Tuberculosis Report 2020 – Reflections on the Global TB burden, treatment and prevention efforts. *International Journal of Infectious Diseases.* 113; Suppl 1: S7-S12. <https://doi.org/10.1016/j.ijid.2021.02.107>.
4. Chalmers JD, Aliberti S, Polverino E, Vendrell M, Crichton M, Loebinger M et al. (2016, Jan 20). The EMBARC European Bronchiectasis Registry: protocol for an international observa-

- tional study. *ERJ Open Res.*;2(1):00081-2015. doi: 10.1183/23120541.00081-2015. PMID: 27730179; PMCID: PMC5005162.
5. Chang AB, Boyd J, Bush A, Grimwood K, Hill AT, Powell Z et al. (2021, Oct 21). Children's Bronchiectasis Education Advocacy and Research Network (Child-BEAR-Net): an ERS Clinical Research Collaboration on improving outcomes of children and adolescents with bronchiectasis. *Eur Respir J.* 58(4): 2101657. doi: 10.1183/13993003.01657-2021. PMID: 34675034.
  6. Chang AB, Bush A, Grimwood K. (2018, Sep 8). Bronchiectasis in children: diagnosis and treatment. *Lancet.* 392(10150): 866-879. doi: 10.1016/S0140-6736(18)31554-X. Erratum in: *Lancet.* 2018 Oct 6; 392(10154): 1196. doi: 10.1016/S0140-6736(18)32405-X. PMID: 30215382.
  7. Chang AB, Fortescue R, Grimwood K, Alexopoulos E, Bell L, Boyd J et al. (2021, Aug 26). European Respiratory Society guidelines for the management of children and adolescents with bronchiectasis. *Eur Respir J.* 58(2): 2002990. doi: 10.1183/13993003.02990-2020. PMID: 33542057.
  8. Chang AB, Redding GJ, Everard ML. (2008, Jun). Chronic wet cough: Protracted bronchitis, chronic suppurative lung disease and bronchiectasis. *Pediatr Pulmonol.* 43(6): 519-531. doi: 10.1002/ppul.20821. PMID: 18435475.
  9. Chang AB, Van Asperen PP, Glasgow N, Robertson CF, Mellis CM, Masters IB et al. (2015, Mar). Children with chronic cough: when is watchful waiting appropriate? development of likelihood ratios for assessing children with chronic cough. *Chest.* 147(3): 745-753. doi: 10.1378/chest.14-2155. PMID: 25501672.
  10. Conway S, Balfour-Lynn IM, De Rijcke K, Drevinek P, Foweraker J, Havermans T et al. (2014, May). European Cystic Fibrosis Society Standards of Care: Framework for the Cystic Fibrosis Centre. *J Cyst Fibros.* 13; Suppl 1: S3-22. doi: 10.1016/j.jcf.2014.03.009. PMID: 24856776; PMCID: PMC7105239.
  11. Goyal V, Chang AB. (2022, Mar). Bronchiectasis in Childhood. *Clin Chest Med.* 43(1): 71-88. doi: 10.1016/j.ccm.2021.11.006. PMID: 35236563.
  12. Goyal V, Grimwood K, Marchant J, Masters IB, Chang AB. (2014, Jun). Does failed chronic wet cough response to antibiotics predict bronchiectasis? *Arch Dis Child.* 99(6): 522-525. Epub 2014 Feb 12. doi: 10.1136/archdischild-2013-304793. PMID: 24521788.
  13. Goyal V, Grimwood K, Marchant J, Masters IB, Chang AB. (2016, May). Paediatric bronchiectasis: No longer an orphan disease. *Pediatr Pulmonol.* 51(5): 450-469. Epub 2016 Feb 3. doi: 10.1002/ppul.23380. PMID: 26840008.
  14. Hill AT, Sullivan AL, Chalmers JD, De Soyza A, Elborn SJ, Flo- to AR et al. (2019, Jan). British Thoracic Society Guideline for bronchiectasis in adults. *Thorax.* 74; Suppl 1: 1-69. doi: 10.1136/thoraxjnl-2018-212463. PMID: 30545985.
  15. Kapur N, Masel JP, Watson D, Masters IB, Chang AB. (2011, Jun). Bronchoarterial ratio on high-resolution CT scan of the chest in children without pulmonary pathology: need to redefine bronchial dilatation. *Chest.* 139(6): 1445-1450. Epub 2010 Sep 23. doi: 10.1378/chest.10-1763. PMID: 20864608.
  16. Le Roux DM, Nicol MP, Myer L, Vanker A, Stadler JAM et al. (2019, Oct 15). Lower Respiratory Tract Infections in Children in a Well-vaccinated South African Birth Cohort: Spectrum of Disease and Risk Factors. *Clin Infect Dis.* 69(9): 1588-1596. doi: 10.1093/cid/ciz017. PMID: 30925191.
  17. Mazulov O, Powell Z, Powell E, Bush A, Chang AB, Kantar A et al. (2023, Aug). World Bronchiectasis Day: It is time for global action to promote equity of care. *Pediatr Pulmonol.* 58(8): 2183-2186. Epub 2023 May 12. doi: 10.1002/ppul.26467. PMID: 37171114.
  18. McCallum GB, Binks MJ. (2017, Feb 20). The Epidemiology of Chronic Suppurative Lung Disease and Bronchiectasis in Children and Adolescents. *Front Pediatr.* 5: 27. doi: 10.3389/fped.2017.00027. PMID: 28265556; PMCID: PMC5316980.
  19. McCallum GB, Chatfield MD, Morris PS, Chang AB. (2016, Jun). Risk factors for adverse outcomes of Indigenous infants hospitalized with bronchiolitis. *Pediatr Pulmonol.* 51(6): 613-623. Epub 2015 Nov 17. doi: 10.1002/ppul.23342. PMID: 26575201; PMCID: PMC7167668.
  20. Polverino E, Dimakou K, Traversi L, Bossios A, Haworth CS, Loebinger MR et al. (2024, Jun). Bronchiectasis and asthma: Data from the European Bronchiectasis Registry (EMBARC). *J Allergy Clin Immunol.* 153(6): 1553-1562. Epub 2024 Feb 23. doi: 10.1016/j.jaci.2024.01.027. Erratum in: *J Allergy Clin Immunol.* 2024 Oct; 154(4): 1078. doi: 10.1016/j.jaci.2024.07.010. PMID: 38401857.
  21. Polverino E, Goeminne PC, McDonnell MJ, Aliberti S, Marshall SE, Loebinger MR et al. (2017, Sep 9). European Respiratory Society guidelines for the management of adult bronchiectasis. *Eur Respir J.* 50(3): 1700629. doi: 10.1183/13993003.00629-2017. PMID: 28889110.
  22. Quint JK, Smith MP. (2019, May). Paediatric and adult bronchiectasis: Diagnosis, disease burden and prognosis. *Respiology.* 24(5): 413-422. Epub 2019 Feb 19. doi: 10.1111/resp.13495. PMID: 30779274.
  23. Satirer O, Mete Yesil A, Emiralioğlu N, Tugcu GD, Yalcin E, Dogru D et al. (2018, Apr). A review of the etiology and clinical presentation of non-cystic fibrosis bronchiectasis: A tertiary care experience. *Respir Med.* 137: 35-39. Epub 2018 Feb 24. doi: 10.1016/j.rmed.2018.02.013. PMID: 29605210.
  24. Wu J, Bracken J, Lam A, Francis KL, Ramanauskas F, Chang AB et al. (2021, Oct). Refining diagnostic criteria for paediatric bronchiectasis using low-dose CT scan. *Respir Med.* 187: 106547. Epub 2021 Jul 24. doi: 10.1016/j.rmed.2021.106547. PMID: 34340172.
  25. Wurzel DF, Marchant JM, Yerkovich ST, Upham JW, Mackay IM et al. (2014, Jun). Prospective characterization of protracted bacterial bronchitis in children. *Chest.* 145(6): 1271-1278. doi: 10.1378/chest.13-2442. PMID: 24435356; PMCID: PMC7173205.
  26. Wurzel DF, Marchant JM, Yerkovich ST, Upham JW, Petsky HL, Smith-Vaughan H et al. (2016, Nov). Protracted Bacterial Bronchitis in Children: Natural History and Risk Factors for Bronchiectasis. *Chest.* 150(5): 1101-1108. Epub 2016 Aug 24. doi: 10.1016/j.chest.2016.06.030. PMID: 27400908.

**Відомості про авторів:**

**Мазулов Олександр Васильович** – к.мед.н., доц., каф. педіатрії №1 ВНМУ ім. М.І. Пирогова. Адреса: м. Вінниця, вул. Пирогова, 56. <https://orcid.org/0000-0001-9860-7588>.

**Речкіна Олена Олександрівна** – д.мед.н., ст.н.с., зав. відділенням дитячої пульмонології та алергології ДУ «ННЦ ФПА ім. Ф.Г. Яновського НАМН України».

Адреса: м. Київ, вул. М. Амосова, 10. <https://orcid.org/0000-0002-7545-8572>.

**Руденко Сергій Миколайович** – к.мед.н., ст.н.с. ДУ «ННЦ ФПА ім. Ф.Г. Яновського НАМН України». Адреса: м. Київ, вул. М. Амосова, 10. Зав. відділенням дитячої пульмонології та алергології НДСЛ «ОХМАТДИТ». Адреса: м. Київ, вул. В. Чорновола, 28/1. <https://orcid.org/0000-0001-5935-3335>.

**Ільченко Світлана Іванівна** – д.мед.н., проф. каф. пропедевтики дитячих хвороб та педіатрії 2 ДДМУ. Адреса: м. Дніпро, вул. В. Вернадського, 9.

**Волоха Алла Петрівна** – д.мед.н., проф., проф. каф. педіатрії, неонатології, дитячих інфекційних хвороб, імунології та алергології НУОЗ України ім. П.Л. Шупика.

Адреса: м. Київ, вул. Дорогожицька, 9; тел.: +38 (044) 205-49-46. Лікар імунолог дитячий НДСЛ «ОХМАТДИТ». Адреса: м. Київ, вул. В. Чорновола, 28/1. <https://orcid.org/0000-0003-3092-2228>.

**Бондаренко Анастасія Валеріївна** – д.мед.н., проф., зав. каф. педіатрії, імунології, інфекційних та рідкісних захворювань МСУ. Адреса: м. Київ, просп. Глушкова, 42в.

<https://orcid.org/0000-0002-9737-2868>.

**Сем'янчук Віра Богданівна** – к.мед.н., імунолог дитячий КНП «ФОДКЛ ІФОР». Адреса: м. Івано-Франківськ, вул. Коновальця, 132. <https://orcid.org/0000-0002-3631-9799>.

**Степановський Юрій Степанович** – к.мед.н., доц. каф. педіатрії, імунології, інфекційних та рідкісних захворювань МСУ. Адреса: м. Київ, просп. Глушкова, 42в.

<https://orcid.org/0000-0001-6339-5490>.

Стаття надійшла до редакції 06.11.2025 р., прийнята до друку 08.02.2026 р.