

Ю.Г. Антипкін, Л.В. Квашніна, Т.Б. Ігнатова, І.М. Матвієнко

До питання діагностики ендотеліальної дисфункції, артеріальної ригідності і порушень серцево-судинної системи в дітей, які перенесли інфекцію

ДУ «Всеукраїнський центр материнства та дитинства НАМН України», м. Київ

Modern Pediatrics. Ukraine. (2024). 7(143): 6-12; doi 10.15574/SP.2024.7(143).612

For citation: Antypkin YuH, Kvashnina LV, Ignatova TB, Matviyenko IN. (2024). On the issue of diagnosing endothelial dysfunction, arterial stiffness and cardiovascular disorders in children with COVID-19 in outpatient settings. Modern Pediatrics. Ukraine. 7(143): 6-12. doi: 10.15574/SP.2024.7(143).612.

Мета – удосконалити інструментальну діагностику ендотеліальної дисфункції шляхом визначення артеріальної ригідності для своєчасної профілактики і корекції порушень серцево-судинної системи у дітей, які перенесли інфекцію COVID-19 в амбулаторних умовах; створити алгоритм діагностики порушень кардіореспіраторної системи.

Матеріали та методи. Групу дослідження становили 70 дітей віком 7–14 років без хронічної патології, які мали безсимптомний, легкий або помірний перебіг інфекції COVID-19 із лабораторним підтвердженням перенесеного захворювання. Групу порівняння становили 30 дітей аналогічного віку, які не хворіли. Структурні аномалії та порушення функції серцево-судинної системи, а також показники артеріальної ригідності досліджено шляхом проведення ехокардіографії. Функціональний стан ендотелію судин середнього калібру оцінено за допомогою дослідження динаміки кровотоку в плечовій артерії та зміни її діаметра в стані спокою і під час реактивної гіперемії. Статистичну обробку одержаних даних виконано за допомогою прикладного пакету програм «Statistica 10.0 for Windows» методом варіаційної статистики.

Результати. У дітей, які перенесли нетяжку форму інфекції COVID-19 в амбулаторних умовах, виявлено ендотеліальну дисфункцію за гіпоергічним і парадоксальним типами з порушенням еластичності артерій. Визначено показники, які можуть бути маркерами жорсткості судин. Наявність ендотеліальної дисфункції і артеріальна ригідність є причиною розвитку цілого ряду порушень серцево-судинної системи, навіть якщо патологічний процес має легкий або помірний перебіг інфекції.

Висновки. Потік-опосередкована дилатація плечової артерії є неінвазивним методом оцінювання системної ендотеліальної функції та ендотелі-залежної вазодилататорної відповіді судин до підвищення напруги, пов'язаної з кровотоком. Ендотеліальна дисфункція асоціюється з підвищенням жорсткості судин, що доведено в дослідженні. До визначення показників потік-опосередкованої дилатації плечової артерії слід додавати визначення показників артеріальної ригідності (систолічний і діастолічний діаметри аорти, розтяжність та артеріальну напругу). На основі проведеного комплексу досліджень розроблено алгоритм діагностики і супроводу дітей, які перенесли інфекцію COVID-19 в амбулаторних умовах, спрямований на раннє виявлення порушень із боку кардіореспіраторної системи.

Дослідження виконано відповідно до принципів Гельсінської декларації. Протокол дослідження ухвалено Локальним етичним комітетом зазначеної в роботі установи. На проведення досліджень отримано інформовану згоду батьків дітей.

Автори заявляють про відсутність конфлікту інтересів.

Ключові слова: COVID-19, діти, ендотеліальна дисфункція, потік-опосередкована дилатація плечової артерії, артеріальна ригідність, алгоритм діагностики та супроводу.

On the issue of diagnosing endothelial dysfunction, arterial stiffness and cardiovascular disorders in children with COVID-19 in outpatient settings

Yu.H. Antypkin, L.V. Kvashnina, T.B. Ignatova, I.N. Matviyenko

SI «Ukrainian center of maternity and childhood of the NAMS of Ukraine», Kyiv

Aim – to improve the instrumental diagnostic of endothelial dysfunction by determining arterial stiffness for the timely prevention and correction of cardiovascular disorders in children who have had COVID-19 infection in outpatient settings, and to create an algorithm for managing cardiovascular disorders.

Materials and methods. The study group completed by 70 children aged 7–14 years without chronic pathology, who were asymptomatic, mild or moderate in the course of COVID-19 infection with laboratory confirmation of the disease. The comparison group consisted of 30 children with similar age who did not have COVID-19. Structural abnormalities and cardiovascular dysfunction, as well as indicators of arterial stiffness, were investigated by echocardiography. The functional state of the medium-sized vessels' endothelium was studied by assessing of the blood flow dynamic in the brachial artery and changes in its diameter at rest and during reactive hyperemia. Statistical processing of the obtained data was performed with application package «Statistica 10.0 for Windows» by the method of variation statistics.

Results. In children aged 7–14 years who had COVID-19 infection in an outpatient setting, endothelial dysfunction of hypoergic and paradoxical types with impaired arterial elasticity was detected. Indicators that may be markers of impaired vascular stiffness have been identified. The presence of endothelial dysfunction and arterial stiffness are the causes of a number of cardiovascular disorders, even if the infection is mild or moderate.

Conclusions. Flow-mediated dilatation of the brachial artery is a noninvasive method for assessing endothelial function and endothelium-dependent vasodilator response to increased blood flow-related stress. Endothelial dysfunction is associated with increasing of vascular stiffness, which was proven in the present study. The determination of flow-mediated dilatation of the brachial artery should be supplemented by the studying of arterial stiffness (systolic and diastolic aortic diameters, distensibility, and arterial tension). Based on results of study, an algorithm for the diagnosis and follow-up of children who have suffered COVID-19 infection in outpatient settings aimed at early detection of cardiorespiratory system disorders, has been developed.

The research was carried out in accordance with the principles of the Declaration of Helsinki. Informed consent of the child and child's parents was obtained for the research.

No conflict of interest was declared by the authors.

Keywords: COVID-19, children, endothelial dysfunction, flow-mediated dilatation, arterial stiffness, algorithm for diagnosis, follow-up algorithm.

Вступ

Основні принципи профілактичної кардіології ґрунтуються на оцінюванні та коригуванні факторів серцево-судинного ризику. Усі ці фактори об'єднують те, що в кінцевому результаті вони приводять до пошкодження судинної стінки, передусім саме ендотеліального шару та прогресування атеросклерозу і серцево-судинних подій у дорослому віці. Одним із перших етапів порушення ендотелію є його дисфункція, яка являє собою дисбаланс між продукцією вазодилатуючих, ангіопротективних, антипроліферативних факторів, з одного боку (NO, простагліцин, тканинний активатор плазміногену, С-тип натрійуретичного пептиду, ендотеліального гіперполяризуючого фактора) і вазоконстрикторних, протромботичних, проліферативних факторів, з іншого боку (ендотелін, супероксид-аніон, тромбоксан А2, інгібітор тканинного активатора плазміногену) [2,4,7,16].

Вивчення ролі ендотелію в патогенезі серцево-судинних захворювань доводить, що його однією з основних функцій в організмі є бар'єрна, яка виконує підтримку гомеостазу шляхом регуляції рівноваги протилежних процесів: тону судин (вазодилатація/вазоконстрикція); анатомічного будівництва судин (синтез/інгібування факторів проліферації); гемостазу (синтез та інгібування факторів фібринолізу і агрегації тромбоцитів); місцевого запалення (продукція про- і протизапальних факторів) [2,4,7,11,12,16]. Тому загальною стала концепція про ендотелій як мішень для профілактики і лікування патологічних процесів, які приводять або реалізують серцево-судинні захворювання [2,16,19].

За попередніми даними [10], під час аналізу стану функції ендотелію шляхом біохімічного обстеження (ендотелін-1, оксид азоту) та ультразвукового триплексного дослідження плечової артерії в дітей шкільного віку з проявами синдрому функціональної дисфункції виділено групи дітей з ознаками ендотеліальної дисфункції, що виявило відповідні закономірності та паралелі між біохімічними й ультразвуковими результатами.

Ендотеліальну дисфункцію (ЕД) можна визначити як неадекватне (зниження або підвищення) утворення в ендотелії різних біологічно активних речовин. Одним із методів оцінювання ступеня та виразності ендотеліальної дисфункції є визначення концентрації цих факторів у крові паралельно з проведенням проби з «реактивною гіперемією». Залежно від виду ендотеліалозалежної

вазодилатації плечової артерії та концентрації ендотеліну-1 та NO у крові група практично здорових дітей поділено на 6 підгруп. Дисбаланс показників ендотеліальної функції з підвищенням концентрації NO внаслідок підвищення концентрації ендотеліну-1 є компенсаторним у відповідь на навантаження. Але з часом унаслідок виснаження механізмів компенсації можуть розвинути більш несприятливі типи реагування, які можуть характеризуватися проявами вазоконстрикції у вигляді зниження концентрації вазодилатуючих факторів при нормальному рівні ендотеліну-1 та значному підвищенні вазоконстрикторів у зниженні концентрації NO.

Проведено попередні дослідження [15] стану ендотеліальної функції в дітей, які перенесли інфекцію COVID-19 в амбулаторних умовах, виявлено у 87,2% дітей ЕД з ознаками переважання гіпоергічної форми (57,2%), водночас нормоергічну функцію ендотелію виявлено тільки у 12,8% дітей. У групі порівняння за результатами оцінювання функції ендотелію в дітей відзначено нормоергічну форму (80,0% дітей), гіперергічну ендотеліальну дисфункцію виявлено у 13,3% дітей, гіпоергічну – у 6,7% дітей. Парадоксальної ЕД не знайдено в жодній дитині, тоді як у групі дослідження частоту парадоксальної реакції виявлено в 30% обстежених дітей [15].

Отримані дані обґрунтовують необхідність подальшого дослідження для удосконалення доступного і маловитратного алгоритму рутинного обстеження ЕД із визначенням артеріальної ригідності в дітей, метою якого є виявлення когорти дітей із маркерами ураження серцево-судинної системи й розроблення організації втручання для запобігання розвитку хронічної патології.

Мета дослідження – удосконалити інструментальну діагностику ЕД шляхом визначення артеріальної ригідності для своєчасної профілактики і корекції порушень серцево-судинної системи в дітей, які перенесли інфекцію COVID-19 в амбулаторних умовах; створити алгоритм діагностики порушень кардіореспіраторної системи.

Матеріали та методи дослідження

Тип дослідження: обсерваційне дослідження.

Критерії залучення. До дослідження залучено дітей віком 7–14 років без хронічної патології, які мали легкий або помірний перебіг інфекції COVID-19, лабораторне підтвердження перенесеного захворювання (позитивний ПЛР-тест або по-

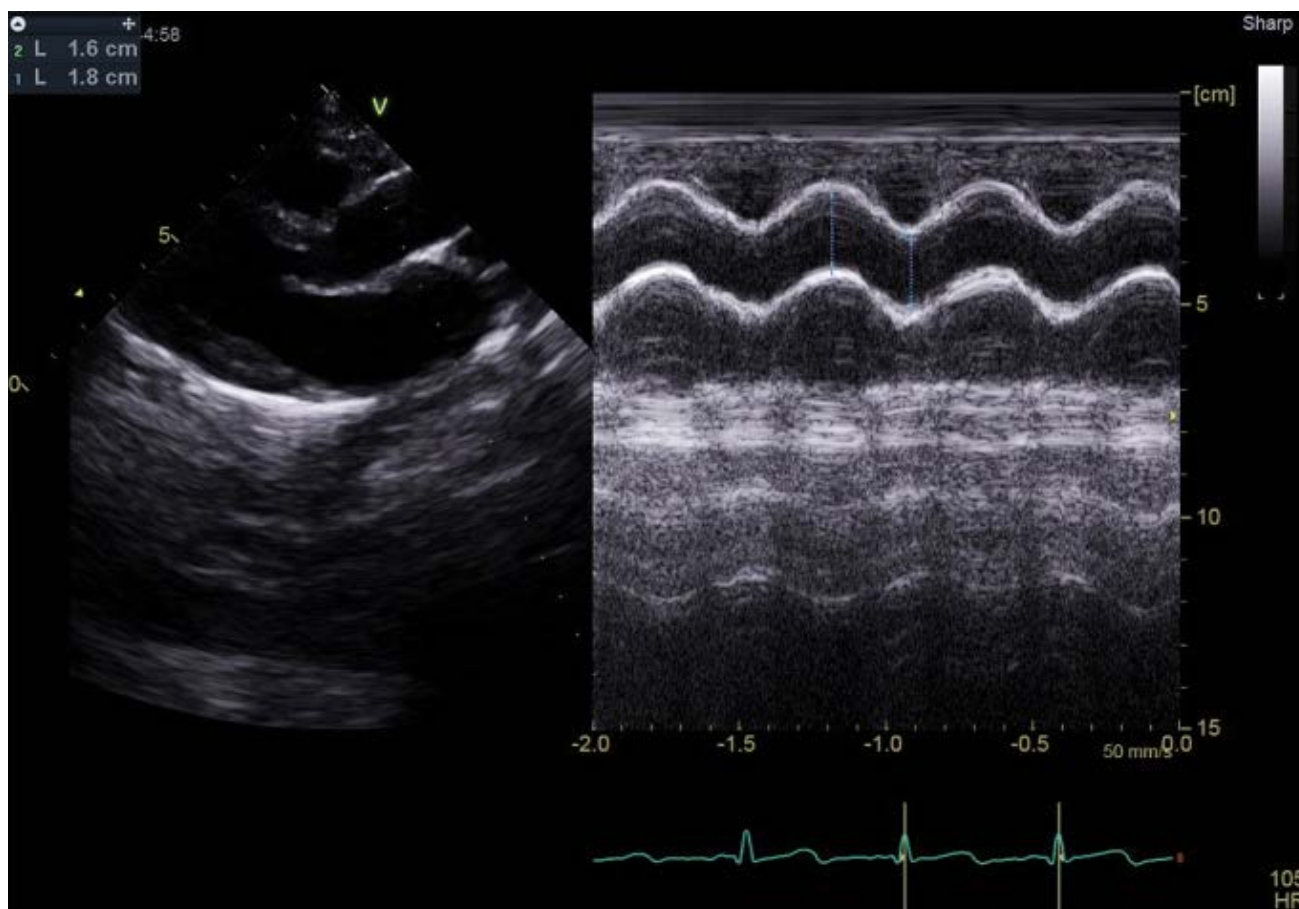


Рис. 1. Вимірювання систолічного і діастолічного діаметра аорти

зитивні IgG/IgM за 3–4 місяці після перенесеної інфекції, викликаной вірусом SARS-CoV-2) спостерігалися в амбулаторних умовах. Групу порівняння становили діти аналогічного віку, які не хворіли на COVID-19 і не мали хронічної патології.

Дослідження проведено під час амбулаторного спостереження дітей віком 7–14 років: 70 дітей, які перехворіли на COVID-19 (основна група), а також 30 дітей, які не хворіли на COVID-19 (групу порівняння).

Стан серцево-судинної системи дітей оцінено шляхом проведення електрокардіографії (ЕКГ) у стані спокою та після фізичного навантаження [6,8,9,14,20]. Також усім дітям виконано ехокардіографію (ЕхоКГ) на апараті «Mindrey DS80» за загальноприйнятою методологією.

Функціональний стан ендотелію судин середнього калібру оцінено за допомогою дослідження динаміки кровотоку в плечовій артерії та зміни її діаметра в стані спокою і під час реактивної гіперемії. Дослідження виконано на ультразвуковому апараті «Mindrey DS80». Відповідно до загальноприйнятих стандартів нормальна реакція артерії має відповідати збільшенню діаметра від 10,0% до 20,0% [3,17].

Після рутинної ЕхоКГ дитину укладено на лівий бік, а записи висхідної аорти отримано в М-режимі під двомірним контролем (датчик 1–5 МГц). Записи висхідного відділу аорти М-режиме отримано на висоті 3 см над аортальним клапаном. Діаметри аорти розраховано шляхом вимірювання відстані між внутрішніми краями передньої та задньої стінок у систолу і діастолу. Систолічний діаметр аорти (AoS) виміряно при відкритому аортальному клапані. Діастолічний діаметр аорти (AoD) виміряно за площею, що відповідає піку QRS, на одночасних електрокардіографічних записах (рис. 1). Для оцінювання еластичності артерій використано формулу:

Пульсовий тиск (ПТ) = систолічний артеріальний тиск (САТ) – діастолічний артеріальний тиск (ДАТ). Деформація аорти (%) = $((AoS - AoD) / AoD) \times 100$. Розтяжність аорти = $2 \times ((AoS - AoD) / AoD) \times ПТ$ [3,17].

Діаметр плечової артерії вимірювали в ліктьовій ямці безпосередньо перед її розгалуженням за допомогою ультразвукової доплерівської системи з датчиком високої роздільної здатності (лінійний датчик 3–12 МГц). Для двовимірної візуалізації

Таблиця 1

Клінічна характеристика та результати традиційної ехокардіографії

Показник	Основна група	Група порівняння
CAT (мм рт. ст.)	101,58±3,17	104,91±3,18
ДАТ (мм рт. ст.)	61,45±3,60	62,15±2,32
ПТ (мм рт. ст.)	44,28±1,96	42,19±1,00
IVSd (мм)	6,12±0,09	6,10±0,26
LVIDd (мм)	43,07±1,32	41,42±1,29
LVPWd (мм)	5,66±1,26	5,73±1,39
IVSs (мм)	9,70±1,38	9,65±2,01
LVIDs (мм)	26,75±3,77	25,38±2,71
LVPWs (мм)	9,29±1,51	9,36±1,43
EF	55,79±6,10	66,84±4,43

Таблиця 2

Показники артеріальної ригідності (жорсткості) і потік-опосередкованої дилатації плечової артерії

Показник	Основна група, n=70	Група порівняння, n=30
ПТ, мм рт. ст.	44±,96	42±2,0
АoS, см	4,89±2,9	4,8±2,8
АoD, см	4,6±2,6	1,64±0,04
Артеріальна напруга, %	22,2±2,1	22±2,1
Розтяжність	16,5±1,7	21,2±3,0
FMD, %	8,75±2,14	15,72±2,94

обирали сегмент із чітко помітними передньою і задньою поверхнею інтими. Діаметр плечової артерії вимірювали тричі, середнє записували як базовий діаметр. Плечову артерію вимірювали наприкінці діастолі за даними ЕКГ-моніторингу. Манжетку тонометра розташовували у верхній частині правої ліктьової ямки для створення імпульсів струму в плечовій артерії. Після реєстрації вихідних вимірювань тиск у манжеті збільшували до 50 мм рт. ст. вище САТ та утримували манжету в цьому положенні протягом 5 хв, щоб забезпечити повне припинення артеріального кровотоку. Антеградний кровотік був перемкнутий та викликана ішемія. Через 60 с після здування манжети отримували двовимірні поздовжні зображення плечової артерії. Значення потік-опосередкованої дилатації плечової артерії (FMD) розраховували з використанням базового і максимального діаметрів плечової артерії:

$FMD = 100 \times ((\text{максимальний діаметр після гіперемії} - \text{вихідний діаметр}) / \text{вихідний діаметр})$ [3,17].

Відповідно до отриманого показника визначено тип ЕД [8,9].

Статистичну обробку отриманих даних здійснено на комп'ютері з використанням прикладного пакету програм «Statistica 10.0 for Windows» і «MS Excel 2010». Результати прийнято статистично достовірними при $p < 0,05$.

Дослідження виконано згідно з принципами Гельсінської декларації Всесвітньої медичної асоціації «Етичні принципи медичних досліджень за участю людини у якості об'єкта дослідження». Протокол дослідження ухвалено Локальним етичним комітетом Інституту. Усі дослідження у хворих проведено за згодою хворих дітей і/або їхніх батьків.

Результати дослідження та їх обговорення

За даними ЕхоКГ, у М-режимі не виявлено відмінностей між групами за САТ і ДАТ, діастолічною товщиною стінки міжшлуночкової перегородки (IVSd), діастолічним внутрішнім розміром лівого шлуночка (LVIDd), діастолічною товщиною задньої стінки лівого шлуночка (LVPWd), систолічною товщиною шлуночка (LVIDs), систолічною товщиною задньої стінки лівого шлуночка (LVPWs), фракцією викиду (EF) ($p > 0,05$), таблиця 1.

В основній групі і групі порівняння (табл. 2) були однаковими показники пульсового тиску (44,28±1,96 і 42,19±1,00, відповідно; $p > 0,05$); систолічного діаметра аорти (4,89±2,9 і 4,8±2,8, відповідно; $p > 0,05$). Тоді як діастолічний діаметр аорти в основній групі був вищим за показник у групі порівняння (4,6±0,6 і 1,64±0,04, відповідно;

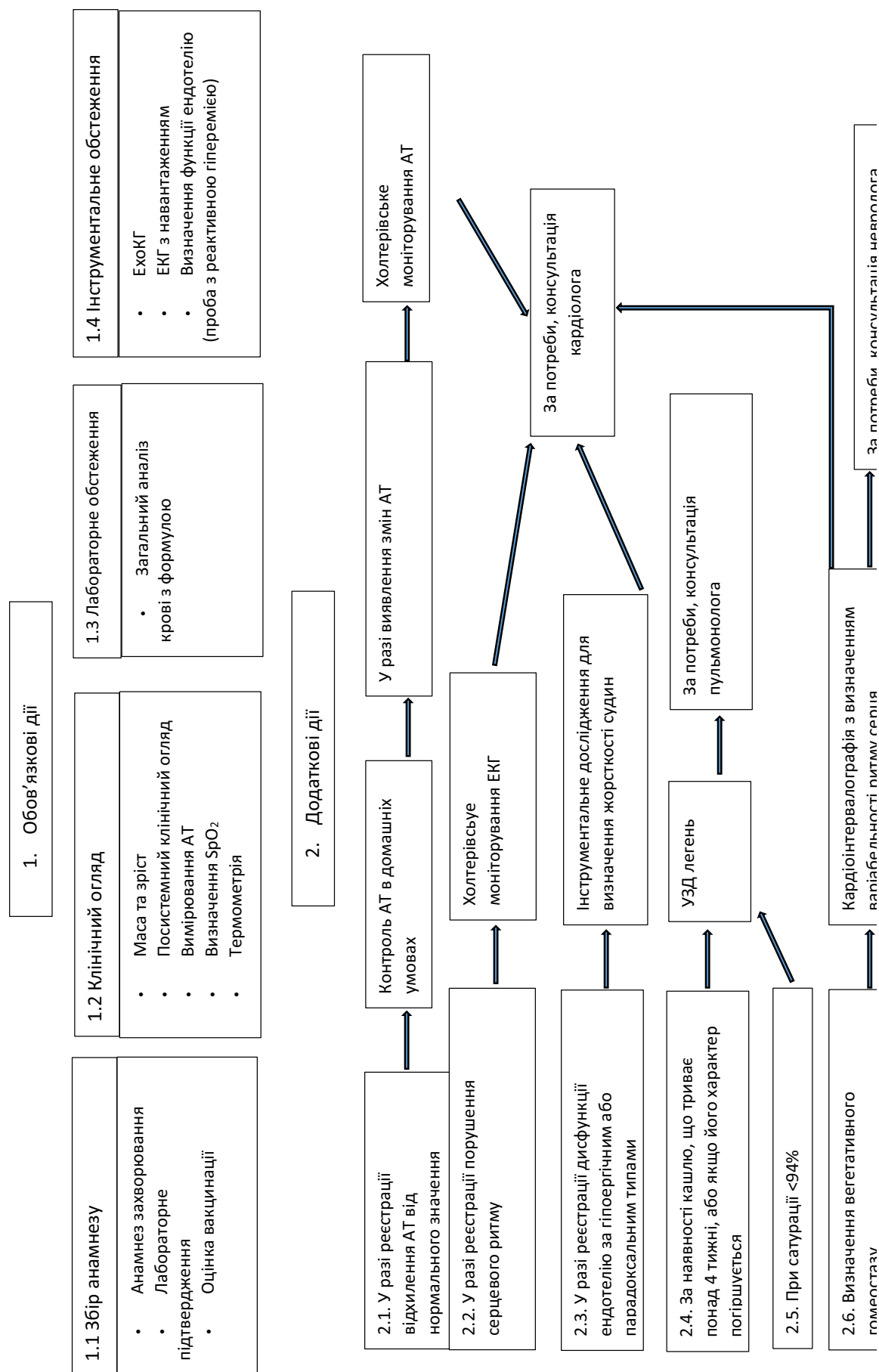


Рис. 2. Алгоритм діагностики і супроводу дітей, які перенесли інфекцію COVID-19 в амбулаторних умовах

$p < 0,05$). За результатами дослідження, у дітей, які перенесли інфекцію COVID-19 у нетяжкій формі, за відсутності змін у показниках напруження аорти ($22,2 \pm 2,1$ і $21,4 \pm 1,4$, відповідно; $p > 0,05$) значно відрізнявся показник розтяжності. Так, в основній групі він становив $16,5 \pm 0,7$, а в групі порівняння – $21,2 \pm 0,3$. Окрім того, визначено кореляційний зв'язок (r) між ступенем потік-опосередкованої дилатації плечової артерії і розтяжністю аорти ($r = 0,51$; $p < 0,05$).

Інфекція SARS-CoV-2 загалом перебігає в дітей у нетяжкій і легкій формі, часто безсимптомно [1,18], але у деяких пацієнтів може розвиватися мультисистемний запальний синдром, який характеризується лихоманкою, гіперзапаленням і ураженням багатьох органів та частіше виникає за 6–8 тижнів після початку захворювання на COVID-19 [1,18] і є результатом імунної дисрегуляції, яка розвивається після COVID-19, а також при якому порушується систолічна і діастолічна функції серця. Навіть після відновлення систолічної функції серця зберігається погіршення діастолічної [13], що підтверджується і даними, отриманими в нашому дослідженні (табл. 2).

У проведеному дослідженні виявлено зниження розтяжності аорти, що вказує на підвищення жорсткості артерій у дітей, які перенесли інфекцію COVID-19 в амбулаторних умовах. Артеріальна жорсткість пов'язана із запаленням і ендотеліальною дисфункцією.

На жаль, ці діти не були своєчасно обстежені в гострий період і перші тижні після нього, що не дає змоги оцінити динаміку показників. Але виявлені порушення доводять, що інфекція COVID-19, перенесена в амбулаторних умовах, і на перший погляд, у нетяжкій формі, приводить до розвитку ендотеліальної дисфункції і порушення еластичності артерій. Це може спричинити розвиток ряду порушень серцево-судинної системи, навіть якщо патологічний процес має легкий або помірний перебіг інфекції.

Так, виявлено певні порушення з боку серцево-судинної системи, розвиток яких можна пов'язати з перенесеною хворобою, зокрема, ектопічний нижньопередсердний ритм, шлуночкова екстрасистолія, синдром передчасного збудження шлуночків, посилення порушення обмінних процесів міокарда порівняно з відсутністю реєстрації цих порушень у дітей групи порівняння.

Наявність у цих дітей ендотеліальної дисфункції і показників артеріальної ригідності може пе-

редувати розвитку серцево-судинних порушень, що обґрунтовує розроблення діагностичних і терапевтичних підходів.

У зв'язку з цим нами розроблено алгоритм діагностики і супроводу дітей, які перенесли інфекцію COVID-19 в амбулаторних умовах, спрямований на раннє виявлення порушень із боку кардіореспіраторної системи (рис. 2).

Висновки

Розвиток уражень із боку серцево-судинної системи є досить поширеним ускладненням COVID-19 незалежно від тяжкості перебігу захворювання.

Саме ураження ендотелію і наявність ендотеліальної дисфункції відіграє ключову роль у розвитку порушень серцево-судинної системи, оскільки бере участь у регуляції тону судин, судинному ремоделюванні, імунній реакції, перебігу запальних процесів та агрегації тромбоцитів.

Потік-опосередкована дилатація плечової артерії є неінвазивним методом оцінювання системної ендотеліальної функції та ендотеліальної вазодилаторної відповіді судин до підвищення напруги, пов'язаної з кровотоком.

Ендотеліальна дисфункція асоціюється з підвищенням жорсткості судин, що доведено в проведеному дослідженні. До визначення показників потік-опосередкованої дилатації плечової артерії слід додавати визначення показників артеріальної ригідності (систолічний і діастолічний діаметри аорти, розтяжність та артеріальна напруга).

У більшості дітей, що перенесли інфекцію COVID-19 у нетяжкій формі, вже превалює гіпоергічний і парадоксальний типи ендотеліальної дисфункції з проявами артеріальної ригідності (підвищення діастолічного діаметра аорти і зниження розтяжності).

На основі проведеного комплексу досліджень розроблено алгоритм діагностики і супроводу дітей, які перенесли інфекцію COVID-19 в амбулаторних умовах, спрямований на раннє виявлення порушень із боку кардіореспіраторної системи (рис. 2).

Цей алгоритм рекомендується ввести у практику педіатра та лікаря загальної практики – сімейної медицини для своєчасного виявлення клінічних і субклінічних порушень кардіореспіраторної системи й вирішення подальшого супроводу.

Автори заявляють про відсутність конфлікту інтересів.

REFERENCES/ЛІТЕРАТУРА

- Antypkin Y, Lapshyn V, Umanets T, Kaminska T, Banadyha N, Koloskova O et al. (2023). Analysis of the COVID-19 prevalence among children in Ukraine during the first year of the pandemic. *Child's health*. 18(1): 1-5. <https://doi.org/10.22141/2224-0551.18.1.2023.1551>.
- Carfora V, Spiniello G, Ricciolino R, Di Mauro M, Migliaccio MG, Mottola FF et al. (2021, Apr). Anticoagulant treatment in COVID-19: a narrative review. *J Thromb Thrombolysis*. 51(3): 642-648. doi: 10.1007/s11239-020-02242-0. PMID: 32809158; PMCID: PMC7432456.
- Çiftel M, Ertuğ H, Parlak M, Akçurin G, Kardelen F. (2014). Investigation of endothelial dysfunction and arterial stiffness in children with type 1 diabetes mellitus and the association with diastolic dysfunction. *Diab Vasc Dis Res*. 11: 19-25. doi: 10.1177/1479164113508564.
- Colantuoni A, Martini R, Caprari P et al. (2020). COVID-19 Sepsis and Microcirculation Dysfunction. *Frontiers in Physiology*. 11: 747. doi: 10.3389/fphys.2020.00747.
- Fox SE, Lameira FS, Rinker EB, Vander Heide RS. (2020). Cardiac endotheliitis and multisystem inflammatory syndrome after COVID-19. *Ann Intern Med*. 173: 1025-1027. doi: 10.7326/L20-0882.
- Ignatova TB. (2015). State of endothelial function within the healthy children of the younger school age according to data of triplex ultrasonic research. *Sovremennaya pedyatriya*. 8(72): 54-56. [Ігнатова ТБ. (2015). Стан ендотеліальної функції у здорових дітей молодшого шкільного віку за даними триплексного ультразвукового дослідження. *Современная педиатрия*. 8(72): 54-56]. doi: 10.15574/SP.2015.72.54.
- Jung F, Krüger-Genge A, Franke RP et al. (2020). COVID-19 and the endothelium. *Clin. Hemorheol. Microcirc*. 75(1): 7-11. doi: 10.3233/CH-209007.
- Kvashnina LV, Ignatova TB. (2016). Prophylaxis of disturbances of endothelial function within the children during transition from health to a syndrome of vegetative dysfunction. *Sovremennaya pedyatriya*. 5(77): 16-24. [Квашніна ЛВ, Ігнатова ТБ. (2016). Профілактика порушень ендотеліальної дисфункції у дітей у період переходу від здоров'я до синдрому вегетативної дисфункції. *Современная педиатрия*. 5(77): 16-24]. doi: 10.15574/SP.2016.77.16.
- Kvashnina L, Ignatova T. (2016). The condition within the healthy children of younger school age of an endothelial function according to a biochemical method of research. *Perinatologiya i pediatriya*. 4(68): 86-88. [Квашніна ЛВ, Ігнатова ТБ. (2016). Стан ендотеліальної функції у здорових дітей молодшого шкільного віку за даними біохімічного методу дослідження. *Перинатология и педиатрия*. 4(68): 86-88]. doi: 10.15574/PP.2016.68.86.
- Kvashnina LV, Ignatova TB, Rodionov VP, Makovkina YuA. (2013). Approaches to the treatment of children with vegetative dysfunction occurring with lipid metabolism disorders and endothelial disfunction. *Sovremennaya pedyatriya*. 8(56): 102-108. [Квашніна ЛВ, Ігнатова ТБ, Родионов ВП, Маковки-
- на ЮА. (2013). Подходы к лечению вегетативных дисфункций у детей, протекающих с нарушением липидного обмена и эндотелиальной дисфункцией. *Современная педиатрия*. 8(56): 102-108]. doi: 10.15574/SP.2013.56.102.
- Leisman DE, Deutschman CS, Legrand M. (2020). Facing COVID-19 in the ICU: vascular dysfunction, thrombosis, and dysregulated inflammation. *Intens. Care Med*. 46(6): 1105-1108. doi: 10.1007/s00134-020-06059-6.
- Lyshnevskaiia Vlu. (2014). Endotelialnaia dysfunktsiya: chto neobkhodimo znat prakticheskomu vrachu. *Medicine*. 10: 27-30. [Лишневская ВЮ. (2014). Эндотелиальная дисфункция: что необходимо знать практическому врачу. *Medicine*. 10: 27-30].
- Matsubara D, Kauffman HL, Wang Y, Calderon-Anyosa R, Nadaraj S, Elias MD et al. (2020). Echocardiographic findings in pediatric multisystem inflammatory syndrome associated with COVID-19 in the United States. *J Am Coll Cardiol*. 76: 1947-1961. doi: 10.1016/j.jacc.2020.08.056.
- Mincer OP, Potyazgenko MM, Nevoyt GV. (2022). Korotky zapys variabelnosti rytmu sertsya v klinichnomu obstezhenniyu pacientiv. *Navchalny posibnik. Kiev - Poltava: 151*. [Мінцер ОП, Потяженко ММ, Невойт ГВ. (2022). Короткий запис варіабельності ритму серця в клінічному обстеженні пацієнтів. *Навчальний посібник. Київ – Полтава: 151*].
- Mukvich OM, Omelchynko LI, Matviyenko IN, Ignatova TB, Vdovina NM. (2023). Endothelial function disorders in children with COVID-19 infection: results of own study. *Ukrainian Journal of Perinatology and Pediatrics*. 2(94): 106-112. [Муквіч ОМ, Омельченко ЛІ, Матвієнко ІМ, Ігнатова ТБ, Вдовіна НМ. (2023). Розлади ендотеліальної функції в дітей, які перехворіли на інфекцію COVID-19. *Український журнал Перинатологія і Педіатрія*. 2(94): 106-112]. doi: 10.15574/PP.2023.94.106.
- Nikonova VV. (2012). Stan endotelialnoi funktsii u pidlitktiv iz arterialnoiu hipertenziieiu. *Zdorove rebenka*. 2: 31-34. [Ніконова ВВ. (2012). Стан ендотеліальної функції у підлітків із артеріальною гіпертензією. *Здоров'я дитини*. 2: 31-34].
- Sagaydachnyi AA. (2018, Sep). Reactive hyperemia test: methods of analysis, mechanisms of reaction and prospects. *Regional Blood Circulation and Microcirculation*. 17(3): 5-22. doi: 10.24884/1682-6655-2018-17-3-5-22.
- Tezer H, Bedir DT. (2020). Novel coronavirus disease (COVID-19) in children. *Turk J Med Sci*. 50: 592-603. doi: 10.3906/sag-2004-174.
- Varga Z, Flammer AJ, Steiger P et al. (2020). Endothelial cell infection and endotheliitis in COVID-19. *The Lancet*. 395(10234): 1417-1418. doi: 10.1016/S0140-6736(20)30937-5.
- Yevtushenko VV, Seriakova IYu, Kramarov SO, Kurytsia NS, Shadrin VO, Voronov OO et al. (2023). Kardiovaskularni porushennia u ditei z COVID-19. *Child's Health*. 18(5): 352-361. [Євтушенко ВВ, Серякова ІЮ, Крамарьов СО, Кириця НС, Щадрін ВО, Воронов ОО та інш. (2023). Кардіоваскулярні порушення у дітей з COVID-19. *Child's Health*. 18(5): 352-361]. doi: 10.22141/2224-0551.18.5.2023.1613.

Відомості про авторів

Антипкін Юрій Геннадійович – д.мед.н., проф., академік НАМН України, директор ДУ «ВЦМД НАМН України», академік-секретар НАМН України. Адреса: м. Київ, вул. П. Майбороди, 8. <https://orcid.org/0000-0002-8018-4393>.

Квашніна Людмила Вікторівна – д.мед.н., проф., зав. науково-практичної групи стрес-асоційованих розладів та преморбідних станів у дітей ДУ «ВЦМД НАМН України». Адреса: м. Київ, вул. П. Майбороди, 8. <https://orcid.org/0000-0001-7826-4880>.

Ігнатова Тетяна Борисівна – к.мед.н., ст.н.с. науково-практичної групи стрес-асоційованих розладів та преморбідних станів у дітей ДУ «ВЦМД НАМН України». Адреса: м. Київ, вул. П. Майбороди, 8. <https://orcid.org/0000-0002-1052-0275>.

Матвієнко Ірина Миколаївна – к.мед.н., ст.н.с. науково-практичної групи стрес-асоційованих розладів та преморбідних станів у дітей ДУ «ВЦМД НАМН України». Адреса: м. Київ, вул. П. Майбороди, 8. <https://orcid.org/0000-0002-0031-9957>.

Стаття надійшла до редакції 25.07.2024 р., прийнята до друку 12.11.2024 р.