

УДК 616.672:617.557:616.683-008.8:053

А.В. Гаврилюк, В.С. Коноплицький

Оцінка виразності післяопераційного набряку мошонки в дітей з патологією вагінального відростка очеревини при різних методах лікування

Вінницький національний медичний університет імені М.І. Пирогова, Україна

Modern Pediatrics. Ukraine. (2023). 7(135): 73-78. doi 10.15574/SP.2023.135.73

For citation: Havryliuk AV, Konoplytskyi VS. (2023). Evaluation of the expressiveness of postoperative scrotal swelling in children with pathology of the vaginal process of the peritoneum with different treatment methods. Modern Pediatrics. Ukraine. 7(135): 73-78. doi 10.15574/SP.2023.135.73.

Вроджені вади розвитку, причиною виникнення яких є порушення облітерації вагінального відростка очеревини, такі як пахвинна грижа, водянка оболонки яєчка, займають одне з провідних місць серед захворювань дитячого віку. Цим пояснюється продовження наукових спостережень та аналіз різних методик лікування пацієнтів з ураженням вагінального відростка очеревини. Дослідники зазначають про можливість виникнення певних ускладнень, таких як набряк мошонки, післяопераційна водянка оболонки яєчка, ятрогенна ретракція яєчка (набутий крипторхізм). Це стало причиною додаткового вивчення такого ускладнення, як післяопераційний набряк мошонки.

Мета — проаналізувати ступінь виразності післяопераційного набряку мошонки залежно від методики оперативної корекції патології в пацієнтів із необлітерованим вагінальним відростком очеревини.

Матеріали та методи. У проведеному науковому дослідженні взяла участь 91 дитина, якій проведено хірургічну корекцію патології необлітерованого вагінального відростка очеревини (пахвинні грижі, водянка оболонки яєчка). Оцінено післяопераційний набряк мошонки залежно від методу оперативної корекції патології.

Результати. Ступінь виразності післяопераційного набряку мошонки в пацієнтів із патологією вагінального відростка очеревини прямо пропорційно залежить від ступеня травмування тканин під час оперативної корекції.

Висновки. Будь-яке хірургічне втручання спричиняє певні наслідки, пов'язані з порушенням цілісності організму. І хоча ці ускладнення є тимчасовими, однак якісна оцінка їхньої виразності може стати основою вибору того чи іншого методу оперативного лікування. Отримані дані показують виразність післяопераційного набряку мошонки та динаміку його зміни залежно від доступу для хірургічної маніпуляції. Чим менше м'яких тканин травмується для досягнення до внутрішнього пахвинного кільця, тим менший післяопераційний набряк і ліпша його динаміка.

Дослідження виконано відповідно до принципів Гельсінської декларації. Протокол дослідження ухвалено Локальним етичним комітетом зазначеної в роботі установи. На проведення досліджень отримано інформовану згоду пацієнтів.

Автори заявляють про відсутність конфлікту інтересів.

Ключові слова: індекс набряку мошонки, вагінальний відросток очеревини, пахвинна грижа, гідроцеле оболонки яєчка, діти, операція за Дюамелем, операція за Россом, облітерація, внутрішнє пахвинне кільце.

Evaluation of the expressiveness of postoperative scrotal swelling in children with pathology of the vaginal process of the peritoneum with different treatment methods

A. V. Havryliuk, V. S. Konoplytskyi

National Pirogov Memorial Medical University, Vinnytsya, Ukraine

Congenital malformations, the cause of which is a disturbance of the obliteration of the vaginal process of the peritoneum, such as an inguinal hernia, hydrocele testis, occupy one of the leading places among childhood diseases. This explains the continuation of scientific observations and the analysis of various methods of treatment of patients with lesions of the vaginal process of the peritoneum. Researchers note the possibility of certain complications among male patients, such as swelling of the scrotum, postoperative hydrocele testis, iatrogenic retraction of the testicle (acquired cryptorchidism). This became the reason for additional study of such a complication as postoperative swelling of the scrotum.

Purpose — to analyze the severity of postoperative swelling of the scrotum depending on the methods of surgical correction of the pathology in patients with nonobliterated vaginal process of the peritoneum.

Materials and methods. 91 children who underwent surgical correction of the pathology of nonobliterated vaginal process of the peritoneum (inguinal hernias, hydrocele testis) participated in the conducted scientific study. Patients were assessed for postoperative swelling of the scrotum depending on the method of surgical correction of the pathology.

Results. The degree of postoperative swelling of the scrotum in patients with pathology of the vaginal process of the peritoneum is directly proportional to the severity of tissue injury during surgical correction in patients with nonobliterated vaginal process of the peritoneum.

Conclusions. Any surgical intervention entails certain consequences that are associated with a violation of the integrity of the body. And although these complications are temporary, a qualitative assessment of their severity can become the basis for choosing a particular method of surgical treatment. The obtained data show the severity of postoperative swelling of the scrotum and the dynamics of its changes depending on access for surgical manipulation. The less soft tissue is injured to access the internal inguinal ring, the smaller the postoperative swelling and the better its dynamics.

The research was carried out in accordance with the principles of the Helsinki Declaration. The study protocol was approved by the Local Ethics Committee of participating institution. The informed consent of the patient was obtained for conducting the studies.

No conflict of interest was declared by the authors.

Keywords: scrotum swelling index, vaginal process of the peritoneum, inguinal hernia, hydrocele testis, children, Duhamel hernia repair, Ross hydrocele repair, obliteration, internal inguinal ring.

Вступ

Вроджені вади розвитку, причиною виникнення яких є порушення облітерації вагінального відростка очеревини, такі як пахвинна грижа, водянка оболонки яєчка, посідають одне з провідних місць серед захворювань дитячого віку [1,2,4,7,8,12–14]. Цим пояснюється продовження наукових спостережень та аналіз різних методик лікування пацієнтів з ураженням вагінального відростка очеревини.

Розроблені та описані різні методики оперативної корекції пахвинних гриж і водянок оболонки яєчка. Ці методики розширилися після впровадження в практику дитячої хірургії лапароскопічних технологій. Мініінвазивні методики посідають одне з важливих місць серед оперативного лікування дитячого населення, оскільки дають високі косметичні результати [9,11,12,15,16].

Дослідники зазначають про можливість виникнення серед чоловічої частини пацієнтів певних ускладнень, таких як набряк мошонки, післяопераційна водянка оболонки яєчка, ятрогенна ретракція яєчка (набутий крипторхізм) [12,16]. Ці ускладнення пов'язані з порушенням цілісності м'яких тканин, кровоносних і лімфатичних судин, розташованих на шляху оперативного доступу. Це стало причиною додаткового вивчення такого ускладнення, як післяопераційний набряк мошонки.

В.П. Федусь (2019) у своєму дослідженні зазначає такі ехо-ознаки набряку яєчка та мошонки: збільшення розмірів і потовщення оболонки яєчка, зниження ехогенності тестикулярної тканини, наявність гіпоехогенної зони між білковою та серозною оболонками гонади, потовщення стінки мошонки та зміну її ехогенної щільності. Ці критерії відповідають ексудації та запальним змінам, одним з яких є набряк [3]. Зазначені показники є актуальними, але потребують залучення додаткового інструментарію у вигляді апарату для ультразвукового дослідження, окрім того, використовується гель, який (у зв'язку з нижчою температурою та температурою тіла) може викликати рефлекторне скорочення кремастера та певним чином змінювати ультразвукову оцінку набряку тканин мошонки.

Ю.П. Губов та співавт. (2015) пропонують оцінювати післяопераційний набряк мошонки шляхом порівняння контрлатеральних дистан-

цій мошонки від шкірно-мошонкової складки до серединного шва між обома півколами мошонки по її передній поверхні з використанням еластичної вимірювальної стрічки [5]. Недоліком цього способу визначення набряку мошонки є відсутність чіткої точки верхньої межі у вимірюванні визначеної дистанції напівкола, а оскільки об'єм мошонки може коливатися через вікові особливості рефлекторного тону су її м'якості оболонки та кремастерного м'язу, рівня та виду патології вагінального відростка, то абсолютні значення довжини обох півкіл можуть мати значні розбіжності, що не дає змоги достеменно визначати наявність набряку [6]. Тому в дослідженні використано методику визначення набряку мошонки, запропоновану в авторському праві, описану нижче [6].

Мета дослідження — проаналізувати ступінь виразності післяопераційного набряку мошонки залежно від методики оперативної корекції патології в пацієнтів із необлітерованим вагінальним відростком очеревини.

Матеріали та методи дослідження

У проведеному науковому дослідженні взяла участь 91 дитина, якій проведено хірургічну корекцію патології необлітерованого вагінального відростка очеревини (пахвинні грижі, водянки оболонки яєчка). Дослідження виконано у клініці дитячої хірургії Вінницького національного медичного університету імені М.І. Пирогова протягом періоду з 2020 по серпень 2023 років.

Усіх пацієнтів проспективно обстежено в умовах стаціонару хірургічного відділення. Оскільки післяопераційний набряк оцінювали за розмірами мошонки, то всі обстежені були чоловічої статі.

Серед досліджуваних пацієнтів діагнози розподілено таким чином: водянка оболонки яєчка — у 39 (42,86%) пацієнтів, пахвинна грижа — у 52 (57,14%) пацієнтів (рис. 1).

За боком ураження розподілено пацієнтів так: правобічний процес — у 61 (67,03%) дитини, лівобічний — у 28 (30,77%) хворих, двобічний — у 2 (2,2%) пацієнтів (рис. 2). Варто зазначити, що двобічної водянки оболонки яєчок не виявлено в жодному випадку, натомість в однієї дитини відмічено водянку оболонки лівого яєчка та пахвинну грижу справа.

Розподіл пацієнтів за віком мав досить великий діапазон — від 18 діб від народження до 17 років (табл. і рис. 3).

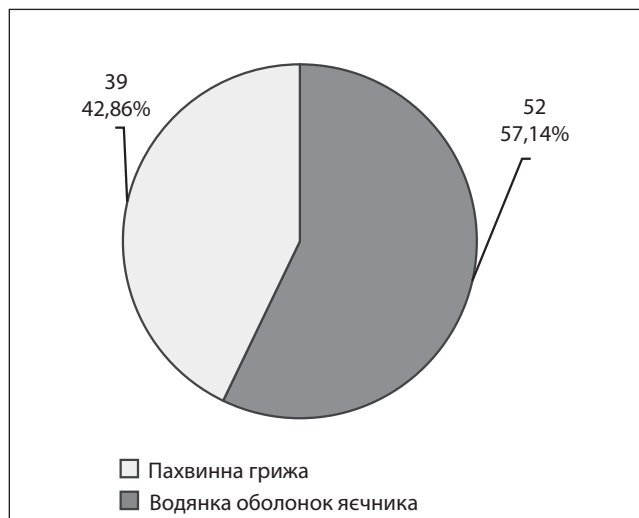


Рис. 1. Розподіл досліджуваної групи за діагнозами

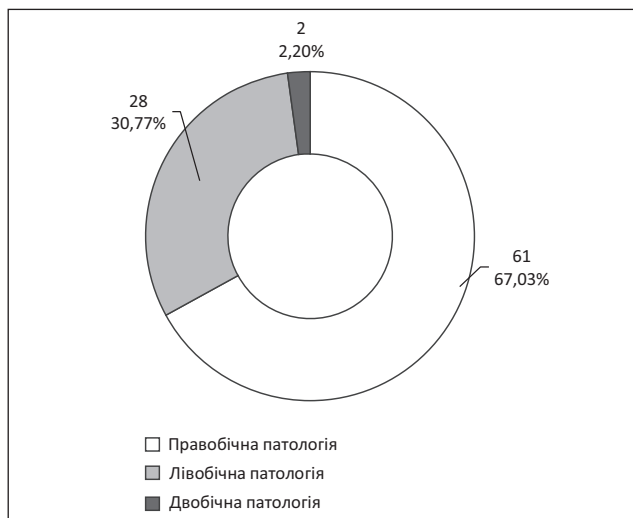


Рис. 2. Розподіл досліджуваної групи за боком ураження

Розподіл пацієнтів за віком

Таблиця

Вік пацієнтів, роки	Кількість пацієнтів
До 1 року	9
1	11
2	18
3	10
4	10
5	7
6	6
7	4
8	4
9	3
10	2
11	2
12	0
13	1
14	2
15	1
16	0
17	1

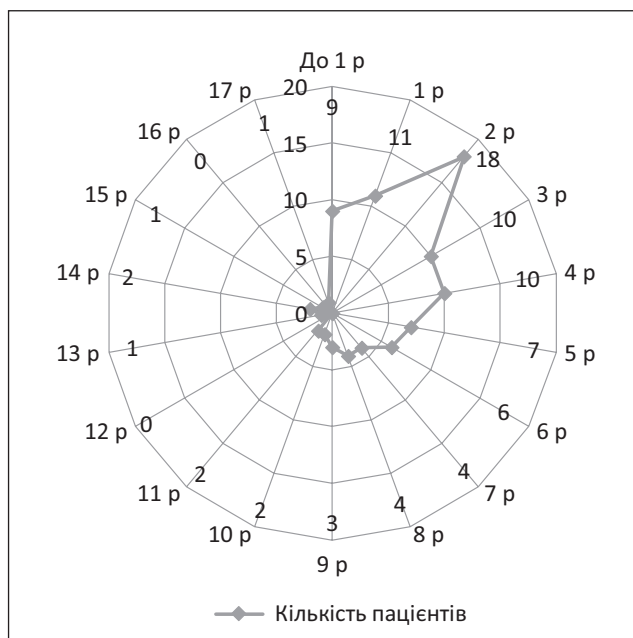


Рис. 3. Розподіл пацієнтів за віком

Пацієнтам виконано такі оперативні втручання (рис. 4):

— операція Роса — у 33 (36,26%) випадках: виконувалася пацієнтам із водянкою оболонки яєчка, вагінальний відросток очеревини перев'язувався на рівні глибокого пахвинного кільця, при чому зберігалася цілісність поверхневого пахвинного кільця та передньої стінки пахвинного каналу;

— операція Дюамель I — у 26 (28,57%) випадках: виконувалася пацієнтам із пахвинною грижею, вагінальний відросток очеревини перев'язувався на рівні глибокого пахвинного кільця, при чому маніпуляції на вагінальному відростку очеревини здійснювалися через поверхневе пахвинне кільце, завдяки чому зберігалася його цілісність і цілісність передньої стінки пахвинного каналу;

— операція Дюамель II у 6 (6,59%) випадках: проводилася пацієнтам із пахвинною грижею, вагінальний відросток очеревини перев'язувався на рівні глибокого пахвинного кільця, при чому маніпуляції на вагінальному відростку очеревини здійснювалися через передню стінку пахвинного каналу, завдяки чому цілісність поверхневого пахвинного кільця та передньої стінки пахвинного каналу порушувалася;

— операція за методикою, описаною в патенті [10], — у 14 (15,38%) дітей: проводилася пацієнтам із пахвинною грижею та водянкою оболонки яєчка, вагінальний відросток очеревини перев'язувався на рівні глибокого пахвинного кільця, зберігалася цілісність поверхневого пахвинного кільця, однак порушувалася цілісність передньої стінки пахвинного каналу;

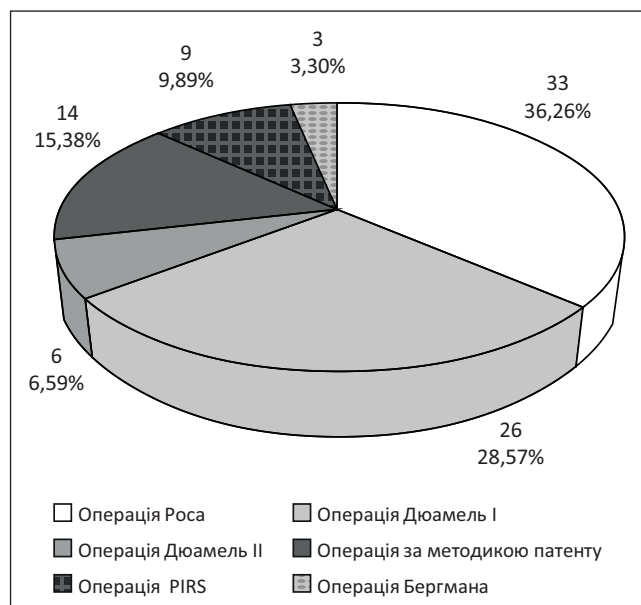


Рис. 4. Розподіл пацієнтів за методикою оперативної корекції патології

— операція PIRS — у 9 (9,89%) дітей: проводилася пацієнтам із пахвинною грижею, за допомогою лапароскопічного контролю відбувалося черезшкірне ушивання глибокого пахвинного кільця зі збереженням цілісності поверхнього пахвинного кільця та передньої стінки пахвинного каналу;

— операція Бергмана — у 3 (3,3%) дітей: через шкіру мошонки ліквідувалася водянка з резекцією вагінальної оболонки яєчка.

Усі дослідження проведено відповідно до принципів Гельсінської декларації. Протокол дослідження ухвалено Локальним етичним комітетом для всіх учасників дослідження. Перед дослідженням отримано інформовану згоду пацієнтів (або батьків дітей, або їхніх опікунів).

Виразність післяопераційного набряку мошонки виміряно за запропонованою нами методикою, яка полягає в підрахунку індексу набряку мошонки (ІНМ) [6]. ІНМ підраховується математично за формулою:

$$\text{ІНМ} = \frac{\text{ДП}_{\text{п/о}} (\text{мм})}{\text{ДН}_{\text{п/о}} (\text{мм})} \div \frac{\text{ДП}_{\text{і/о}} (\text{мм})}{\text{ДН}_{\text{і/о}} (\text{мм})},$$

де ІНМ — індекс набряку мошонки;
 ДП_{п/о} — післяопераційна дистанція з боку патології мошонки;

ДН_{п/о} — післяопераційна дистанція здорової половини мошонки;

ДП_{і/о} — інтраопераційна дистанція з боку патології мошонки;

ДН_{і/о} — інтраопераційна дистанція здорової половини мошонки.

Вимірювання здійснюють у положенні пацієнта лежачи на спині. Безпосередньо після хірургічної корекції патології вагінального відростка очеревини визначають дистанцію здорової половини мошонки (ДН_{і/о}) і дистанцію з боку патології (ДП_{і/о}). Вимірювання проводять за допомогою еластичної сантиметрової стрічки. Дистанцію вимірюють по бокових поверхнях мошонки від серединного шва мошонки до умовної точки в пахвинній складці на рівні поверхнього пахвинного кільця. На першу та сьому післяопераційні доби, після відповідної температурної адаптації, повторно визначають дистанцію здорової половини мошонки (ДН_{п/о}) і дистанцію з боку патології (ДП_{п/о}) з подальшим розрахунком післяопераційного ІНМ. Отже, отримано ІНМ на першу (ІНМ1) і на сьому (ІНМ7) післяопераційні доби.

Статистичну оцінку даних виконано за допомогою програмного забезпечення, вбудованого в Microsoft Excel.

Результати дослідження та їх обговорення

На рисунку 5 наведено середні значення ІНМ1 для оперативних втручань, виконаних за такими методиками: Роса, Дюамель I та Дюамель II, за методом патенту, PIRS, Бергмана.

Аналіз наведеної діаграми показав, що мінімальне значення ІНМ1 (1,006±0,171) відмічалася в пацієнтів, яким виконано оперативне лікування за методикою патенту, а максимальне (1,407±0,19) — у пацієнтів, яким виконано оперативну корекцію за методикою Бергмана.

Аналогічним чином оцінено післяопераційний набряк мошонки станом на сьому післяопераційну добу. На рисунку 5 наведено середні значення ІНМ на сьому післяопераційну добу для оперативних втручань, виконаних методами Роса, Дюамель I, Дюамель II, за методом патенту, PIRS, Бергмана.

Аналіз ступеня післяопераційного набряку мошонки на сьому післяопераційну добу показав, що найнижчий показник ІНМ7 (0,938±0,249) був у пацієнтів, прооперованих методом патенту, а найвищий (1,18±0,261) — у пацієнтів, прооперованих за методом PIRS.

Отже, після оперативного лікування патології вагінального відростка очеревини за методом, наведеним у патенті, спостерігався найнижчий рівень післяопераційного набряку мошонки вже на першу післяопераційну добу. Цей показник зберігав своє мінімальне значення і на сьому добу післяопераційного періоду.

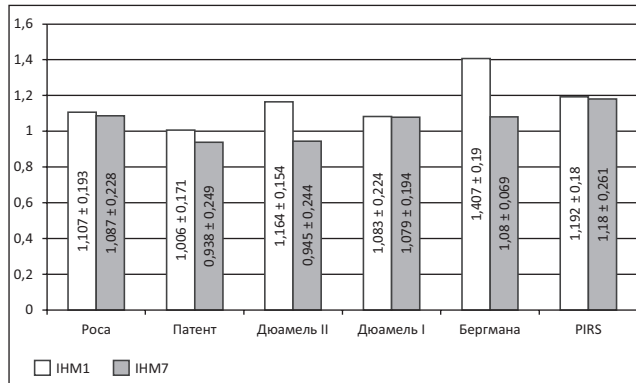


Рис. 5. Порівняння середніх значень ІНМ1 та ІНМ7 за різними методами оперативного лікування

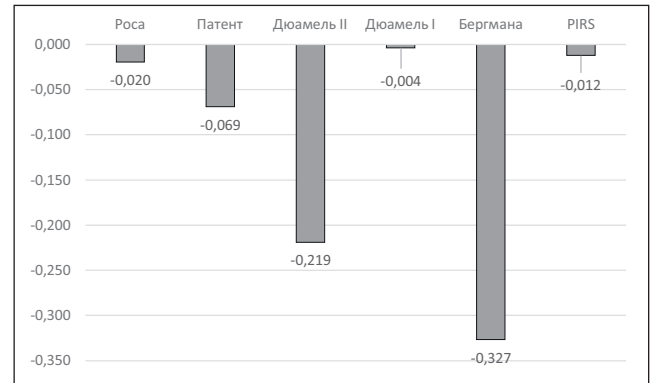


Рис. 6. Динаміка зміни ІНМ у часі між сьомою та першою післяопераційними днями

Наведені дані переконливо свідчать, що розроблена і запатентована методика має найліпші результати післяопераційного періоду за показником набряку мошонки на різних етапах післяопераційного періоду.

Наступним етапом аналізу було оцінювання динаміки післяопераційного набряку мошонки в часі. Для цього проведено порівняння ІНМ7 та ІНМ1 у межах однієї методики лікування (ІНМ7-ІНМ1). На рисунку 6 наведено діаграму динамічної зміни в часі ІНМ відповідно до методики виконання оперативного лікування.

Аналізуючи рисунок 6, слід розуміти, що позитивні значення показують приріст набряку мошонки на сьому післяопераційну добу порівняно з першою післяопераційною добою, тоді як негативні числа вказують на зменшення післяопераційного набряку мошонки. Насамперед слід зазначити, що після жодного методу оперативної корекції не відмічалось зростання післяопераційного набряку на сьому післяопераційну добу. Найменше зменшення післяопераційного набряку на сьому післяопераційну добу спостерігалось в разі оперативного лікування за методикою Дюамель I, показник динаміки становив $-0,004$ (з $ІНМ1=1,083\pm 0,224$ до $ІНМ7=1,079\pm 0,194$). Такий низький показник динаміки після лікування за цим методом засвідчив більш тривалу персистенцію набряку, незважаючи на те, що абсолютна величина набряку не була такою великою. Протилежним чином відзначалася методика Бергмана: спостерігалось динамічно найбільше зменшення післяопераційного набряку мошонки, яке сягало $-0,327$. Таке швидке зменшення набряку мошонки можна пояснити тим, що операційний доступ виконувався через тканини мошонки безпосередньо, унаслідок чого спостерігався інтенсивний набряк післяопераційної ділянки, який швидко регресував разом із загоюванням

рани. Показник зменшення набряку в разі застосування методики оперативного лікування за PIRS сягав $-0,012$. Після оперативної корекції за методом Дюамель II спостерігалася максимальна різниця ІНМ ($-0,219$) серед методик, які мали пахвинний доступ. Це свідчить про швидкий темп зменшення післяопераційного набряку мошонки. Однак за цією методикою відмічався досить високий початковий показник ІНМ ($1,164\pm 0,154$), який зменшився до $0,945\pm 0,244$. Методика патенту дала середній темп зменшення набряку $-0,069$, однак за цією методикою оперативного лікування вже на першу післяопераційну добу відмічався найкращий показник післяопераційного набряку мошонки ($1,006\pm 0,171$), тобто вже на першу післяопераційну добу фактично не було набряку.

Отримані результати не збігаються зі спостереженнями В.В. Скиби та співавт. (2021), які зазначають, що частота набряку мошонки значно вища в пацієнтів після відкритої методики лікування, ніж у пацієнтів із лапароскопічним доступом [16]. Це може бути пов'язано з оцінкою ними частоти виникнення набряку, тоді як в наведеному нами дослідженні здійснено якісну оцінку виразності набряку. Також вказана розбіжність може бути обумовлена статистичною різницею досліджених груп: В.В. Скиба та співавт. (2021) досліджували 224 випадки, серед яких у 138 (61,61%) осіб використано лапароскопічну технологію, тоді як проведене нами дослідження включало 91 пацієнта, а лапароскопічну корекцію проведено лише 9 (9,89%) пацієнтам [16].

Ці дані яскраво показують виразність післяопераційного набряку мошонки та його динаміку від доступу для хірургічної маніпуляції. Чим менше м'яких тканин травмується для досягнення доступу до внутрішнього пахвинного кільця, тим менший післяопераційний набряк і ліпша його динаміка.

Висновки

Слід зазначити, що будь-яке хірургічне втручання спричиняє певні наслідки, пов'язані з порушенням цілісності організму. І хоча ці ускладнення є тимчасовими, однак якісна оцінка їхньої виразності може стати основою вибору того чи іншого методу опера-

тивного лікування. Отже, ступінь травмування тканин під час оперативної корекції прямо пропорційно залежить від ступеня виразності післяопераційного набряку мошонки в пацієнтів із патологією вагінального відростка очеревини.

Автори заявляють про відсутність конфлікту інтересів.

REFERENCES/ЛІТЕРАТУРА

1. Vaibakov VM. (2017). Laparoscopic method of correction of bilateral inguinal hernia in children. Hospital Surgery. Journal named by L.Ya. Kovalchuk. 4: 118–122. [Байбаков ВМ. (2017). Лапароскопічна корекція двосторонніх пахвинних гриж у дітей. Шпитальна хірургія Журнал імені Л.Я. Ковальчука. 4: 118–122]. doi: 10.11603/2414-4533.2017.4.8333.
2. Baybakov VM. (2017). Laparoscopic correction of uncomplicated inguinal hernia in children. Actual Problems of the Modern Medicine: Bulletin of Ukrainian Medical Stomatological Academy. 17; 2 (58): 79–82. [Байбаков ВМ. (2017). Спосіб лапароскопічної корекції неускладнених пахвинних гриж у дітей. Актуальні проблеми сучасної медицини: Вісник української медичної стоматологічної академії. 17; 2 (58): 79–82].
3. Fedus VP. (2019). Diagnostic criteria of testicles damage in boys with inguinal hernias and choice of surgical correction of pathology [dissertation]. Lviv: Danylo Halatsky Lviv National Medical University: 174. [Федусь ВП. (2019). Діагностичні критерії ураження яєчок у хлопчиків з пахвинними грижами та вибір способу хірургічної корекції патології [дисертація]. Львів: Львівський національний медичний університет ім. Данила Галицького: 174].
4. Gorbatiuk OM. (2021). Incarcerated inguinal hernia in newborns and infants. Neonatology, surgery and perinatal medicine. 11; 3 (41): 41–45. [Горбатиук ОМ. (2021). Защемлені пахові грижі у новонароджених і немовлят. Неонатологія, хірургія та перинатальна медицина. 11; 3 (41): 41–45]. doi: 10.24061/2413-4260.XI.3.41.2021.7.
5. Gubov YuP, Blandinsky VF, Zelenskaya NA, Sokolov SV, Bereznyak IA, Kotova ZN. (2015). Clinical criteria for traumatic inguinal herniotomy in boys. Detskaya khirurgiya. 19(3): 15–19. [Губов ЮП, Бландинский ВФ, Зеленская НА, Соколов СВ, Березняк ИА, Котова ЗН. (2015). Клинические критерии травматичности пахового грыжесечения у мальчиков. Детская хирургия. 19(3): 15–19].
6. Havryliuk AV, Konopliyskyi VS, inventors. (2021). Metodyka vyznachennia nabriaku moшонky pry operatyvni korrektsii patolohii pakhovooho kanalu u ditei. Avtorske pravo No. 104618. 30.07.2021. [Гаврилюк АВ, Коноплицький ВС, inventors. (2021). Методика визначення набряку мошонки при оперативній корекції патології пахового каналу у дітей. Авторське право № 104618. 30.07.2021].
7. Havryliuk AV, Konopliyskyi VS. (2022). Morphometric indicators of the membranes of the vaginal process of the peritoneum in children of different age groups. Scientific Bulletin of Uzhhorod University. 2 (66): 12–16. [Гаврилюк АВ, Коноплицький ВС. (2022). Морфометричні показники оболонок вагінального відростка очеревини у дітей різних вікових груп. Науковий вісник Ужгородського університету. 2 (66): 12–16]. doi: 10.32782/2415-8127.2022.66.2.
8. Havryliuk AV, Konopliyskyi VS. (2022). Study of age-related morphological changes in the vaginal process of the peritoneum in children. Modern pediatrics. Ukraine. 8 (128): 21–24. [Гаврилюк АВ, Коноплицький ВС. (2022). Дослідження вікових морфологічних змін вагінального відростка очеревини у дітей. Сучасна педіатрія Україна. 8 (128): 21–24]. doi: 10.15574/SP.2022.128.21.
9. Ignatiev RO. (2015). Hernia surgery of the anterior abdominal wall in the practice of pediatric urology. Urology Herald. 1: 35–43. [Игнатъев РО. (2015). Хирургия грыж передней брюшной стенки в практике детского уролога. Вестник урологии. 1: 35–43].
10. Konopliyskyi VS, Havryliuk AV, Honcharuk VB, Konopliyskyi DV, inventors. (2021). Sposib khirurhichnoholikuvannia spoluchnoi vodianky yaiechka u ditei bez aponevrotichnoi plastyky. National Pirogov Memorial Medical University, Vinnytsya, assignee. Patent Ukrainy No. 123254. 03.03.2021. [Коноплицький ВС, Гаврилюк АВ, Гончарук ВБ, Коноплицький ДВ, inventors. (2021). Спосіб хірургічного лікування сполучної водянки яєчка у дітей без апоневротичної пластики. Вінницький національний медичний університет ім. М.І. Пирогова, assignee. Патент України № 123254. 03.03.2021].
11. Li S, Tang STW, Aubdoollah TH, Li SW, Li K, Tong QS et al. (2015). A Modified Approach for Inguinal Hernias in Children: Hybrid Single-Incision Laparoscopic Intraperitoneal Ligation. Journal of Laparoendoscopic & Advanced Surgical Techniques. 25(8): 689–693. doi: 10.1089/lap.2014.0474.
12. Pereyaslov AA, Dvorakevych AO. (2016). Complications of the surgical treatment in children with inguinal hernia with the applying of the open and mini-invasive methods. Pediatric Surgery. 3–4 (52–53): 34–37. [Переяслов АА, Дворакевич АО. (2016). Ускладнення хірургічного лікування пахвинних гриж у дітей із використанням відкритих і малоінвазивних методів. Хірургія дитячого віку. 3–4 (52–53): 34–37]. doi: 10.15574/PS.2016.52-53.34.
13. Pereyaslov AA, Dvorakevych AO. (2016). Inguinal hernia surgery choice in newborns: what is better? Surgery of Ukraine. 3: 61–66. [Переяслов АА, Дворакевич АО. (2016). Вибір методу хірургічного лікування пахвинних гриж у новонароджених: що краще? Хірургія України. 3: 61–66].
14. Prytula VP, Rybalchenko IG. (2015). Diagnosis and treatment of inguinal-scrotal hernias in infants. Pathologia. 2 (34): 48–51. [Притула ВП, Рибальченко ІГ. (2015). Діагностика та лікування пахвинно-каліткових гриж у новонароджених дітей. Патологія. 2 (34): 48–51].
15. Shehata SM, Attia MA, El Attar AA, Ebid AE, Shalaby MM, ElBatarny AM. (2018). Algorithm of Laparoscopic Technique in Pediatric Inguinal Hernia: Results from Experience of 10 Years. Journal of Laparoendoscopic & Advanced Surgical Techniques. 28(6): 755–759. doi: 10.1089/lap.2017.0273.
16. Skyba VV, Ivanko AV, Voytyuk NV, Lysytsia VV, Kosiuk MA, Korchemnyi IO. (2021). Postoperative condition of patients as a result of treatment of inguinal hernias by laparoscopic and open methods. Paediatric Surgery. Ukraine. 3(72): 30–35. [Скиба ВВ, Іванько ОВ, Войтюк НВ, Лисиця ВВ, Косюк МА, Корчемний ІО. (2021). Післяопераційний стан пацієнтів у результаті лікування пахових гриж лапароскопічним та відкритим методами. Хірургія дитячого віку. 3(72): 30–35]. doi: 10.15574/PS.2021.72.30.

Відомості про авторів:

Гаврилюк Андрій Валерійович — аспірант каф. дитячої хірургії Вінницького НМУ імені М.І. Пирогова. Адреса: м. Вінниця, вул. Пирогова, 56. <https://orcid.org/0000-0001-6253-1040>.

Коноплицький Віктор Сергійович — д.мед.н., проф., зав. каф. дитячої хірургії Вінницького НМУ імені Пирогова. Адреса: м. Вінниця, вул. Пирогова, 56. <https://orcid.org/0000-0001-9525-1547>.

Стаття надійшла до редакції 16.08.2023 р., прийнята до друку 18.11.2023 р.