

УДК 616.322-002-053.2-089

**А.Л. Косаковський¹, О.К. Колоскова², І.А. Косаківська¹,
С.І. Тарнавська², О.Д. Сапунков², Л.А. Шух³, Н.П. Грушецька³**

Тонзилектомія в дітей: терапевтичні можливості в оптимізації результатів хірургічного втручання

¹Національний університет охорони здоров'я України імені П.Л. Шупика, м. Київ

²Буковинський державний медичний університет, м. Чернівці, Україна

³Національна дитяча спеціалізована лікарня «ОХМАТДИТ», м. Київ, Україна

Modern Pediatrics. Ukraine. (2023). 7(135): 7-15. doi 10.15574/SP.2023.135.7

For citation: Kosakovskiy AL, Koloskova OK, Kosakivska IA, Tarnavska SI, Sapunkov OD, Shukh LA, Grushetska NP. (2023). Tonsillectomy in children: therapeutic possibilities in optimising the results of surgical intervention. Modern Pediatrics. Ukraine. 7(135): 7-15. doi 10.15574/SP.2023.135.7.

Тонзилектомія є одним із найпоширеніших хірургічних втручань. Пошук ефективних лікувальних заходів для оптимізації перебігу процесів регенерації в післяопераційній рані є актуальним.

Мета — оцінити вплив комплексного гомеопатичного препарату Тонзилотрен на репаративні процеси післяопераційного періоду в дітей, яким проведено тонзилектомію.

Матеріали та методи. Під спостереженням перебували 70 пацієнтів, хворих на хронічний тонзиліт, тестової групи та 30 пацієнтів контрольної групи віком від 6 до 17 років. Усі пацієнти тестової групи отримували Тонзилотрен за 7 днів до операції та протягом 2 тижнів після хірургічного видалення мигдаликів. Огляд ЛОР-лікаря проводили під час 5 візитів: 1-й візит — до операції, 2–5-й візити — з 1 по 14-ту добу післяопераційного періоду. Результати спостереження оцінювали за такими показниками: гіперемія слизової оболонки піднебінних дужок, набряк слизової оболонки піднебінних дужок, фібринозні нашарування в післяопераційній рані, епітелізація післяопераційної рани, кровотеча з післяопераційної рани, кров'яні згустки в післяопераційній рані, рубцева деформація піднебінних дужок, інтенсивність болю за ВАШ під час ковтання та вживання твердої їжі, побічні реакції, переносимість препарату Тонзилотрен, ускладнення захворювання, необхідність і тривалість застосування анальгетиків.

Результати. Призначення препарату Тонзилотрен хворим на хронічний тонзиліт під час хірургічного лікування (тонзилектомії) значно підвищує ефективність лікування, а саме: сприяє зменшенню інтенсивності болю під час ковтання та вживання твердої їжі, гіперемії та набряку слизової оболонки піднебінних дужок, прискоренню епітелізації післяопераційної рани, зменшенню рубцевої деформації піднебінних дужок ($p < 0,05$). Епітелізація післяопераційної рани площею понад 75% її поверхні спостерігається у 24 (34,3%) хворих на 10-ту добу та у 68 (97,1%) хворих на 14-ту добу після операції в тестовій групі, тоді як у контрольній групі цей показник відмічається лише в 13 (43,3%) дітей на 14-ту добу після операції. Під час спостереження не виявлено побічних реакцій препарату Тонзилотрен і небажаних явищ, що підтверджує безпечність його застосування.

Висновки. Курсове застосування препарату Тонзилотрен у дітей під час підготовки до тонзилектомії та в післяопераційному періоді показує кращу ефективність порівняно зі стандартним лікуванням за показниками загоєння післяопераційної рани, темпами епітелізації, відсутністю рубцювання та кров'яних згустків і менш виразним больовим синдромом.

Дослідження виконано відповідно до принципів Гельсінської декларації. Протокол дослідження ухвалено Локальним етичним комітетом зазначеної в роботі установи. На проведення досліджень отримано інформовану згоду батьків дітей.

Автори заявляють про відсутність конфлікту інтересів.

Ключові слова: діти, хронічний тонзиліт, тонзилектомія, Тонзилотрен.

Tonsillectomy in children: therapeutic possibilities in optimising the results of surgical intervention

A.L. Kosakovskiy¹, O.K. Koloskova², I.A. Kosakivska¹, S.I. Tarnavska², O.D. Sapunkov², L.A. Shukh³, N.P. Grushetska³

¹Shupyk National Healthcare University of Ukraine, Kyiv

²Bukovynian State Medical University, Chernivtsi, Ukraine

³National Children's Specialized Hospital «OKHMATDYT», Kyiv, Ukraine

Tonsillectomy is one of the most common surgical interventions. The search for effective medical measures to optimize the course of regeneration processes in a postoperative wound is urgent.

Purpose — to evaluate the effect of the complex homeopathic preparation Tonsilotren on the reparative processes of the postoperative period in children who underwent tonsillectomy.

Materials and methods. The test group of 70 patients with chronic tonsillitis and 30 patients of the control group aged from 6 to 17 years were under observed and compared. All patients in the test group received Tonsilotren 7 days before surgery and for 2 weeks after surgical tonsillectomy. The examination of the ENT doctor was carried out during 5 visits: 1 visit before the operation, 2–5 visits — corresponded to the period from 1 to 14 days of the postoperative period. The results of observation were evaluated according to the following indicators: hyperemia of the mucous membrane of the faucial pillars, swelling of the mucous membrane of the faucial pillars, fibrinous pellicle in the postoperative wound, epithelization of the postoperative wound, bleeding from the postoperative wound, blood clots in the postoperative wound, scarring of the faucial pillars, pain intensity to VAS scale during swallowing and eating solid food, side effects, tolerability of the Tonsilotren medicine, complications of the disease, the need and duration of use of analgesics.

Results. Prescribing of the Tonsilotren medicine to patients with chronic tonsillitis during and after surgical treatment (tonsillectomy) significantly increases the effectiveness of the treatment, namely: it helps to reduce the intensity of pain during swallowing and eating solid food, hyperemia and swelling of the mucous membrane of the faucial pillars, acceleration of epithelization of the postoperative wound, reduces scarring of faucial pillars ($p < 0.05$). Epithelization of the postoperative wound with an area of more than 75% of its surface was observed in 24 (34.3%) patients on the 10th day and in 68 (97.1%) patients on the 14th day after the operation in the test group, while this indicator occurred in the control group only in 13 (43.3%) children on the 14th day after surgery. During observation, no side effects of the Tonsilotren medicine and adverse events were detected, which confirms the safety of its use.

Conclusions. Course use of the Tonsilotren medicine in children in preparation for tonsillectomy and in the postoperative period demonstrates better effectiveness compared to standard treatment in terms of indicators of postoperative wound healing, rates of epithelization, absence of scarring and blood clots, and less pronounced pain syndrome.

The research was carried out in accordance with the principles of the Helsinki Declaration. The study protocol was approved by the Local Ethics Committee of the participating institution. The informed consent of the patient was obtained for conducting the studies.

No conflict of interests was declared by the authors.

Keywords: children, chronic tonsillitis, tonsillectomy, Tonsilotren.

Вступ

Хронічний неспецифічний тонзиліт — інфекційно-алергічне захворювання з місцевими проявами у вигляді стійкої запальної реакції мигдаликів, морфологічно вираженої альтерації, ексудації та проліферації [4,11]. Це захворювання посідає центральне місце в тонзиллярній патології, яка вийшла за межі оториноларингології та має важливе значення в клініці внутрішніх і дитячих хвороб.

Формування хронічного запального вогнища в мигдаликах і розвиток тонзилогенних процесів в організмі відбувається в результаті тривалої взаємодії інфекційного агента і макроорганізму. При цьому важливу роль відіграє стан місцевого і загального імунітету. Тривалий і тісний контакт патогенної флори в лакунах із тканинами мигдаликів (домінуюче значення тут має асоціація β-гемолітичного стрептокока групи А, стафілокока та аденовірусів) на тлі зниження загальної реактивності організму викликає реакції місцевого імунітету, що забезпечується як специфічними (антитілоутворення), так і неспецифічними (епітеліальний бар'єр, фагоцитоз, ферменти) гуморальними та клітинними факторами. Утворені імунні комплекси призводять до лізису тканини мигдаликів, денатурації власних тканинних білків. Всмоктуючись у кров, вони викликають вироблення аутоантитіл, які уражують клітини внутрішніх органів, що призводить до розвитку багатьох захворювань, пов'язаних із хронічним тонзилітом [11].

Захворюваність на хронічний тонзиліт останніми роками не тільки зросла, але і вирізняється залученням осіб все більш молодого віку [1,13]. Так, хронічний (рецидивний) тонзиліт діагностовано у 11,7% дітей у Норвегії та у 12,1% дітей у Туреччині [6]. В Україні щорічно виконується близько 40 тис. операцій на лімфоглотовому кільці [3,12].

Високий рівень поширеності захворювання і можливість розвитку значної кількості пов'язаних із тонзилітом ускладнень роблять надзвичайно актуальною проблему вироблення тактики лікування хронічного тонзиліту, особливо в педіатричній практиці.

Одним із найскладніших завдань у вирішенні тонзиллярної проблеми є вибір ефективного лікування хворих на хронічний тонзиліт. У цьому плані найважливішим моментом є стратегічне питання: як лікувати хворого — за допомогою консервативних методик чи хірургічно?

Тонзилектомія є однією з найпоширеніших хірургічних процедур, зокрема, у США щорічно проводиться 289 тис. амбулаторних втручань у дітей віком до 15 років [2]. Одним із показань до хірургічного втручання є рецидивні інфекції горла, що суттєво впливають на стан здоров'я дитини та якість життя. Інфекція горла (ангіна, гострий тонзиліт, гострий фарингіт, аденотонзиліт, тонзилофарингіт) визначається як біль у горлі, спричинений вірусною або бактеріальною інфекцією глотки, піднебінних мигдаликів або обох, яка може бути або не бути позитивною на стрептокок групи А [8]. Ускладнення хірургічного втручання можуть включати біль у горлі, післяопераційну нудоту та блювання, зневоднення, утруднення в годуванні, розлади мовлення, кровотечу та, рідко, смерть [7]. Зважаючи на це, під час вибору методу лікування хронічного тонзиліту слід враховувати, що мигдалики є важливим імунокомпетентним органом, і надавати перевагу консервативному лікуванню, а до оперативного втручання вдаватися лише в разі неефективності консервативної терапії [2]. Пошук ефективних лікувальних заходів для оптимізації перебігу процесів регенерації в післяопераційній рані є актуальним.

Враховуючи, що тонзиліт є інфекційно-алергічним захворюванням усього організму, важливе значення потрібно надавати засобам, що сприяють підвищенню природної резистентності організму, і засобам імунокорекції. Одним із таких препаратів є комплексний гомеопатичний препарат Тонзилотрен, який використовується за принципами *non-individual homeopathic treatment* (НИТ) і має понад 80 років успішного застосування в лікуванні гострого та хронічного тонзиліту, а перша офіційна реєстрація в Німеччині відбулася у 1978 р. Компоненти комплексного препарату Тонзилотрен можуть впливати на ряд патогенетичних механізмів післяопераційного періоду (після тонзилектомії):

Silicea виявляє імуномодулювальну дію (за рахунок підвищення фагоцитозу і нормалізації субпопуляцій лімфоцитів) та нормалізує структуру мигдаликів, Atropinum sulfuricum зменшує набряк паренхіми мигдаликів і має жарознижувальний ефект, інші компоненти також виявляють протизапальні, знеболювальні та протинабрякові властивості [5].

У 2017 р. опубліковано результати міжнародного, мультицентрового, прагматичного, рандомізованого, контрольованого клінічного дослідження «Терапевтична ефективність, безпечність і переносимість препарату Тонзилотрен (SilAtro-5-90) у пацієнтів 6–60 років з хронічним тонзилітом» (Україна, Німеччина, Іспанія) [10]. Пацієнтів рандомізовано на дві групи: тестова (131 пацієнт) отримувала Тонзилотрен у доповнення до симптоматичної терапії (місцеві антисептики та анестетики), контрольна (123 пацієнти) — лише симптоматичне лікування. Доведено, що Тонзилотрен достовірно знижує кількість і ризик повторних ангін (коефіцієнт ризику — 0,45; $p=0,0002$), потребу в застосуванні антибіотиків при повторних ангінах (антибіотики були потрібні лише у 37% випадків гострої інфекції горла в тестовій групі проти 58,2% випадків у контрольній групі; $p=0,0008$), зменшує місцеві прояви хронічного тонзиліту ($p<0,0001$). Окрім того, за результатами економічного оцінювання, оснований на моделі, виявлено, що застосування Тонзилотрену в дітей віком від 6 до 12 років із хронічним тонзилітом має як нижчі витрати, так і кращі результати порівняно з показниками до лікування без Тонзилотрену. Для підлітків і дорослих це стосується лише осіб, які входили в модель з історією в середньому 3,33 попередніх гострих інфекцій горла. Отже, застосування Тонзилотрену зменшує частоту гострих інфекцій горла, потребу в хірургічному лікуванні, а також видатки на лікування (економічний ефект у дітей — 71%, у дорослих — 65%) [9].

Мета неінтервенційного дослідження — оцінити вплив комплексного гомеопатичного препарату Тонзилотрен на репаративні процеси післяопераційного періоду в дітей, яким проводили тонзилектомію.

Матеріали та методи дослідження

Під нашим спостереженням перебувало 70 пацієнтів (тестова група) віком від 6 до 17 років (середній вік — $12,6\pm 0,27$ року), із них 37 дівчаток і 33 хлопчики. У 68 хворих від-

мічались часті, повторні інфекції горла на тлі хронічного тонзиліту, а у 2 пацієнтів — на тлі гіпертрофії піднебінних мигдаликів. Тривалість хронічного тонзиліту становила від 2 до 6 років (середня тривалість — $4,2\pm 0,1$ року). Упродовж останніх 12 місяців середня кількість ангін становила $4,1\pm 0,1$ випадку при максимальній кількості 6 епізодів на рік. У 89,8% випадків кратність гострої інфекції горла становила 3–4 епізоди на рік, а у решти 10,2% пацієнтів тестової групи щороку траплялося 5–6 епізодів на рік. Усі пацієнти тестової групи отримували Тонзилотрен протягом 1 тижня до операції та упродовж 2 тижнів після тонзилектомії в дозуванні, зазначеному в інструкції виробника. Контрольну групу сформували 30 пацієнтів віком від 6 до 17 років (середній вік — $12,1\pm 0,4$ року; $p>0,05$), із них 14 дівчаток і 16 хлопчиків, які впродовж 3–4 років (середня тривалість — $4,0\pm 0,04$ року) страждали на хронічний тонзиліт із частотою загострень $4,0\pm 0,04$ епізоду на рік. Представники контрольної групи отримували стандартну доопераційну підготовку та післяопераційне лікування, а препарат Тонзилотрен їм не призначали.

Загальну характеристику хворих дітей наведено в таблиці 1.

За наведеними в таблиці 1 даними, групи за основними клінічними характеристиками були зіставлюваними. Дизайн дослідження був обсерваційним (і відповідно до рутинної клінічної практики).

Критерії залучення до дослідження: вік від 6 до 17 років, рекурентні інфекції горла на тлі хронічного тонзиліту/гіпертрофії піднебінних мигдаликів; проведене хірургічне втручання (тонзилектомія); інформована згода батьків/законних представників пацієнтів на участь у дослідженні та використання персональних даних.

Критерії вилучення: вік до 6 років або від 17 років; органічні захворювання ротоглотки (пухлини, гнійно-некротичні процеси тощо); гіпертиреоз або підозра на нього; гіперчутливість до компонентів препарату Тонзилотрен; відсутність підписаної згоди батьків/законних представників пацієнтів на участь у дослідженні та використання персональних даних; відсутність оперативного лікування.

Критерії оцінки: кількість пацієнтів з епітелізацією 75% поверхні рани на 10-ту добу після хірургічного втручання (тонзилектомії) за даними об'єктивного огляду: епітелізація піс-

Таблиця 1

Загальна характеристика хворих дітей

Характеристика хворих дітей	Тестова група (n=70)	Контрольна група (n=30)	Pt
Середній вік, роки	12,6±0,27	12,1±0,49	>0,05
Хлопчики, %	47,1	53,3	>0,05
Дівчатка, %	52,9	46,7	>0,05
Частка пацієнтів із хронічним тонзилітом, %	97,1	100	>0,05
Тривалість захворювання на хронічний тонзиліт, роки	4,2±0,10	4,0±0,04	>0,05
Кількість ангін упродовж останніх 12 місяців	4,1±0,10	4,0±0,04	>0,05
Частка пацієнтів із гіпертрофією мигдаликів, %	2,8	0	>0,05

Таблиця 2

Протокол відкритого обсерваційного неінтервенційного клінічного дослідження

Візит / Доба	Візит 1 / Доба 7±2	Візит 2 / Доба 1	Візит 3 / Доба 5	Візит 4 / Доба 10	Візит 5 / Доба 14
Підписання інформованої згоди / згоди на використання персональних даних	x				
Медичний анамнез	x				
Клінічний огляд	x	x	x	x	x
Залучення/вилучення критерії	x				
Тест на вагітність (якщо в пацієнтку була перша менструація)	x				
Вимірювання температури тіла	x	x	x	x	x
Оцінка інтенсивності болю під час ковтання і вживання твердої їжі за ВАШ		x	x	x	x
Фарингоскопія (описання поверхні рани)		x	x	x	x
Облік побічних явищ		x	x	x	x
Облік застосування знеболювальних засобів		x	x	x	x
Облік ускладнень захворювання		x	x	x	x
Підсумкова оцінка		x*	x*	x*	x

Примітка: * — у разі передчасного припинення дослідження.

ляопераційної рани. Також оцінювали інші показники ефективності: інтенсивність болю під час ковтання і вживання твердої їжі, визначена за допомогою візуальної аналогової шкали (ВАШ) (із щоденників пацієнтів), набряк/гіперемія піднебінних дужок під час об'єктивного огляду, тривалість застосування знеболювальних засобів.

Вторинною метою цього неінтервенційного спостереження було оцінювання безпечності та переносимості препарату Тонзилотрен, а також його впливу на перебіг загоєння післяопераційної поверхні.

Дослідження проводили в дизайні відкритого обсерваційного неінтервенційного клінічного спостереження з 03.2019 по 01.2020, при цьому тривалість участі кожного пацієнта в дослідженні становила 3 тижні. Обстеження проводили під час 5 візитів: 1-й візит — за 7 діб до хірургічного втручання, 2-й візит — на 1-шу добу після тонзилектомії, 3-й візит — на 5-ту добу

після операції, 4-й візит — на 10-ту добу після операції (оцінка епітелізації ранової поверхні), 5-й візит — на 14-ту добу після хірургічного втручання (підсумкова оцінка). Протокол проведеного дослідження наведено в таблиці 2.

Ефективність і переносимість препарату Тонзилотрен оцінювали за такими критеріями: гіперемія слизової оболонки піднебінних дужок, набряк слизової оболонки піднебінних дужок, фібринозні нашарування в післяопераційній рані, епітелізація післяопераційної рани, кровотеча з післяопераційної рани, кров'яні згустки в післяопераційній рані, рубцева деформація піднебінних дужок, інтенсивність болю під час ковтання, побічні явища, переносимість препарату Тонзилотрен, ускладнення захворювання, необхідність і тривалість застосування знеболювальних засобів. Зміни піднебінних дужок і стану післяопераційної рани після тонзилектомії оцінювали за 3-бальною шкалою: 0 — відсутність ознак, 1 — легкий ступінь про-

явів, 2 – середній ступінь проявів, 3 – високий ступінь проявів. Епітелізацію післяопераційної рани оцінювали таким чином: 3 бали – епітелізація післяопераційної рани понад 75% площі рани; 2 бали – епітелізація післяопераційної рани на 50–75% площі рани; 1 бал – епітелізація післяопераційної рани на 25–50% площі рани; 0 балів – епітелізація післяопераційної рани на 0–25% площі рани. Для визначення інтенсивності больового симптому в динаміці спостереження за хворими використовували ВАШ у діапазоні оцінок від 0 до 10 балів у міру посилення болю.

Під час дослідження дотримувалися принципів біоетики та законодавчих норм і вимог щодо проведення клінічних/біомедичних досліджень, а саме: Гельсінської декларації (1964–2013), Конституції України та Цивільного кодексу України (2006), Основ законодавства України про охорону здоров'я (1992), Настанови з клінічних досліджень Міністерства охорони здоров'я (МОЗ) України № 42–7.0:2005 «Лікарські засоби. Належна клінічна практика» (2005), Типового положення про комісії з питань етики при лікувальних закладах, у яких проводять клінічні випробування (Наказ МОЗ України № 690 від 23.–9.2009 р.), Закону України № 3447–IV «Про захист тварин від жорстокого поводження» (2006).

Аналіз отриманих результатів дослідження проводили за допомогою комп'ютерного пакета «Statistica 6» StatSoft і Excell XP для Windows на персональному комп'ютері з використанням параметричних і непараметричних методів обчислення. Правильність нульової гіпотези визначали з урахуванням рівня значущості «Pt» (критерій Стюдента), «Рф» (метод кутового перетворення Фішера) при ймовірності помилки менше 5%. Ризик реалізації події вивчали з урахуванням атрибутивного (АР), відносного (ВР) ризиків і відношення шансів (ВШ) події з визначенням їхніх 95% довірчих інтервалів (95% ДІ). Ефективність лікування оцінювали за змінами абсолютного (ЗАР) і відносного (ЗВР) ризику події з урахуванням мінімальної кількості хворих, яких слід пролікувати для отримання одного позитивного результату (МКХ).

Результати дослідження та їх обговорення

Дизайн цього дослідження полягав у динамічному порівняльному аналізі перебігу післяопераційного процесу в дітей із застосу-

ванням у комплексному лікуванні препарату Тонзилотрен з огляду на наукові дані стосовно його репаративної, імуномодулювальної і протизапальної ефективності [5]. Препарат Тонзилотрен призначали згідно з інструкцією виробника, дотримуючись кратності введення впродовж усього періоду динамічного спостереження до та після оперативного втручання.

У таблиці 3 наведено бальну оцінку виразності окремих симптомів, які супроводжували післяопераційний процес у дітей клінічних груп, сформованих з урахуванням особливостей призначеного лікування.

Отже, за наведеними в таблиці 3 даними, вже на 1-шу добу післяопераційного періоду у дітей на тлі застосування препарату Тонзилотрен у комплексному лікуванні виразність набряку піднебінних дужок і фібринозних нашарувань у післяопераційній рані була меншою зі статистичною вірогідністю. Так, у дітей тестової групи застосування препарату Тонзилотрен знижувало ризик виразності набряку піднебінних дужок і фібринозних нашарувань у післяопераційній рані на 1-шу добу із такими клініко-епідеміологічними показниками: АР – 44,7%, ВР – 1,9 (95% ДІ: 0,5–14,7), ВШ – 12,7 (95% ДІ: 1,6–34,5).

У процесі динамічного спостереження клінічні переваги перебігу післяопераційного процесу в мигдаликах у дітей тестової групи відносно представників контрольної групи зберігалися, і на подальших візитах отримана статистично вірогідно нижча бальна оцінка виразності гіперемії, набряку слизової оболонки піднебінних дужок та наявності фібринозних нашарувань у післяопераційній рані на тлі застосування препарату Тонзилотрен. Зокрема, якщо на 2-му візиті в обох групах порівняння оцінка виразності гіперемії збігалася, то на 3-му візиті гіперемія слизової оболонки піднебінних дужок була статистично вірогідно менш виразною на тлі застосування препарату Тонзилотрен: АР – 39,1%, ВР – 4,1 (95% ДІ: 3,8–4,4), ВШ – 7,5 (95% ДІ: 0,9–31,7).

На 5-ту добу післяопераційного періоду (3-й візит) АР оцінки набряку піднебінних дужок <2 балів у хворих тестової групи становив 43,7%, а виразності фібринозних нашарувань – 43,3%, що підкреслювало більшу терапевтичну ефективність лікувальної тактики із залученням препарату Тонзилотрен відносно стандартного лікування. На рисунку 1 наведено показники ВР і ВШ сприятливішого перебігу післяопе-

Таблиця 3

Порівняльний аналіз виразності клінічних симптомів післяопераційного періоду в динаміці спостереження дітей клінічних груп порівняння

Ознака	Тестова група (n=70) M±m (95% ДІ)	Контрольна група (n=30) M±m (95% ДІ)	Pt
<i>Візит 2 / Доба 1</i>			
Гперемія слизової оболонки піднебінних дужок	2,9±0,03 (2,87–2,99)	3,0±0,03 (2,90–3,03)	<0,05
Набряк піднебінних дужок	2,9±0,04 (2,81–2,96)	3,0±0,001 (3,0–3,0)	<0,001
Фібринозні нашарування в післяопераційній рані	2,9±0,04 (2,81–2,96)	3,0±0,001 (3,0–3,0)	<0,001
<i>Візит 3 / Доба 5</i>			
Гперемія слизової оболонки піднебінних дужок	1,9±0,03 (1,89–2,00)	2,1±0,05 (1,97–2,16)	<0,05
Набряк піднебінних дужок	1,8±0,05 (1,74–1,92)	2,0±0,001 (2,0–2,0)	<0,05
Фібринозні нашарування в післяопераційній рані	1,9±0,04 (1,84–1,99)	2,0±0,001 (2,0–2,0)	<0,05
Епітелізація післяопераційної рани	1,03±0,02 (0,99–1,07)	1,00±0,001 (1,0–1,0)	>0,05
<i>Візит 4 / Доба 10</i>			
Гперемія слизової оболонки піднебінних дужок	0,9±0,05 (0,76–0,98)	1,1±0,06 (0,99–1,21)	<0,05
Набряк піднебінних дужок	0,3±0,06 (0,23–0,47)	1,0±0,03 (0,97–1,10)	<0,05
Фібринозні нашарування в післяопераційній рані	0,5±0,06 (0,39–0,63)	1,3±0,09 (1,13–1,47)	<0,05
Епітелізація післяопераційної рани	2,3±0,06 (2,21–2,45)	1,3±0,09 (1,15–1,51)	<0,05
<i>Візит 5 / Доба 14</i>			
Гперемія слизової оболонки піднебінних дужок	0,01±0,01 (0,01–0,04)	0	>0,05
Набряк піднебінних дужок	0	0	–**
Фібринозні нашарування в післяопераційній рані	0	0,1±0,05 (0,03–0,16)	>0,05
Епітелізація післяопераційної рани	3,0±0,02 (2,93–3,01)	2,4±0,09 (2,25–2,62)	<0,05

Примітка: ** — оскільки в обох групах значення було 0 балів, Pt не застосовувався.

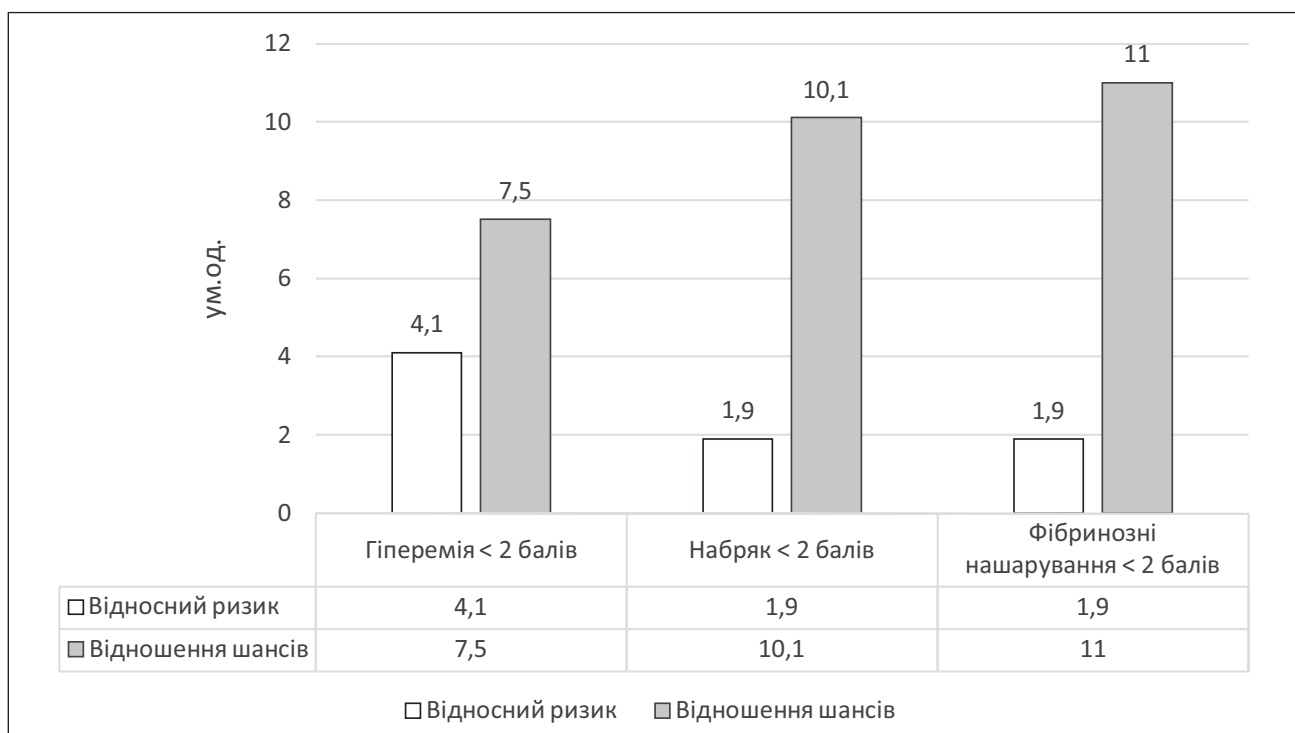


Рис. 1. Показники клініко-епідеміологічного ризику сприятливого перебігу післяопераційного періоду в дітей на тлі застосування препарату Тонзилотрен

Таблиця 4

Результати дослідження епітелізації післяопераційної рани в пацієнтів тестової та контрольної груп

Візит / Доба	Епітелізація ранової поверхні (бали)	Тестова група n=70	Контрольна група n=30
Візит 3 / Доба 5	1	68 (97,1%)	30 (100%)
	2	2 (2,9%)	0
	3	0	0
Візит 4 / Доба 10	1	1 (1,4%)	20 (66,7%)
	2	45 (64,3%)	10 (33,3%)
	3	24 (34,3%)	0
Візит 5 / Доба 14	1	0	0
	2	2 (2,9%)	17 (56,7%)
	3	68 (97,1%)	13 (43,3%)

раційного процесу в дітей на тлі застосування препарату Тонзилотрен.

Отже, низька оцінка тяжкості проявів основних симптомів перебігу післяопераційного загоєння мала статистично вищу вірогідність у хворих, які в до- і післяопераційному періодах отримували препарат Тонзилотрен.

В оцінюванні післяопераційного процесу важливим є спостереження за процесом епітелізації післяопераційної рани, результати динамічної оцінки якої наведено в таблиці 4.

За наведеними даними, застосування препарату Тонзилотрен асоціювало з прискоренням епітелізації післяопераційної рани в 1,8 раза (середня бальна оцінка – $2,3 \pm 0,06$ проти $1,3 \pm 0,09$ ($p < 0,05$) бала) на 10-ту добу після тонзилектомії та в 1,3 разу (середня бальна оцінка – $3,0 \pm 0,02$ проти $2,4 \pm 0,09$ бала) на 14-ту добу після оперативного втручання.

За даними таблиці 4, епітелізація післяопераційної рани площею понад 75% її поверхні спостерігалася виключно в тестовій клінічній групі в кожного третього (34,3%) хворого на 10-ту добу.

Аналогічні репаративні процеси відмічались на 14-ту добу після операції у 68 (97,1%) пацієнтів тестової групи та лише в 13 (43,3%) пацієнтів контрольної групи із відповідними показниками клініко-епідеміологічного ризику цієї події: АР – 64,3%, ВР – 13,8 (95% ДІ: 11,0–17,4), ВШ – 42,8 (95% ДІ: 12,7–144,5).

Кровотечі з післяопераційної рани не було в обох групах.

При цьому бальна оцінка виразності кров'яних згустків на 1-шу післяопераційну добу (2-й візит) у тестовій групі становила в середньому $0,46 \pm 0,025$, а в контрольній групі – $0,63 \pm 0,045$ ($p < 0,01$), що свідчило про сприятливіший процес післяопераційного загоєння на тлі застосування препарату Тонзилотрен. Крім того, на 3-му візиті в жодного представ-

ника тестової групи не визначалися кров'яні згустки в післяопераційній рані, а в контрольній групі середня бальна оцінка їхньої виразності становила $0,03 \pm 0,045$ бала.

Отже, призначення препарату Тонзилотрен у доопераційному періоді зменшувало ймовірність утворення кров'яних згустків на 1-шу добу після тонзилектомії порівняно зі стандартною доопераційною підготовкою з такими показниками клініко-епідеміологічного ризику: АР – 17,7%, ВР – 1,4 (95% ДІ: 1,0–1,9), ВШ – 2,0 (95% ДІ: 1,2–3,6).

Оцінювання рубцевої деформації піднебінних дужок на 5-му візиті (на 14-ту добу після операції) показало статистично вірогідно меншу виразність цього процесу на тлі застосування Тонзилотрену: $0,04 \pm 0,02$ бала в тестовій групі проти $0,23 \pm 0,08$ бала в контрольній групі ($p < 0,05$). Слід зазначити, що застосування препарату Тонзилотрен асоціювало зі статистично вірогідно кращими шансами загоєння післяопераційної поверхні без наявності рубцевої деформації на 14-ту добу після тонзилектомії порівняно зі стандартним лікуванням, яке отримували пацієнти контрольної групи: АР – 39,9%, ВР – 3,6 (95% ДІ: 3,1–4,0), ВШ – 6,7 (95% ДІ: 2,3–19,7).

Призначення препарату Тонзилотрен зменшувало ризик рубцевої деформації (0 балів на 14-ту добу після тонзилектомії) у дітей тестової групи, порівняно зі стандартним лікуванням, із такими показниками клініко-епідеміологічного ризику цієї події: ЗАР – 72,4%, ЗВР – 94,4%, МКХ – 1,1.

На рисунку 2 наведено оцінку виразності болю під час ковтання і вживання твердої їжі з використанням ВАШ упродовж 14 діб динамічного спостереження.

Аналіз результатів оцінювання больових відчуттів за ВАШ показав вірогідно меншу їхню виразність у тестовій групі від 1 до 11-ї доби післяопераційного періоду.

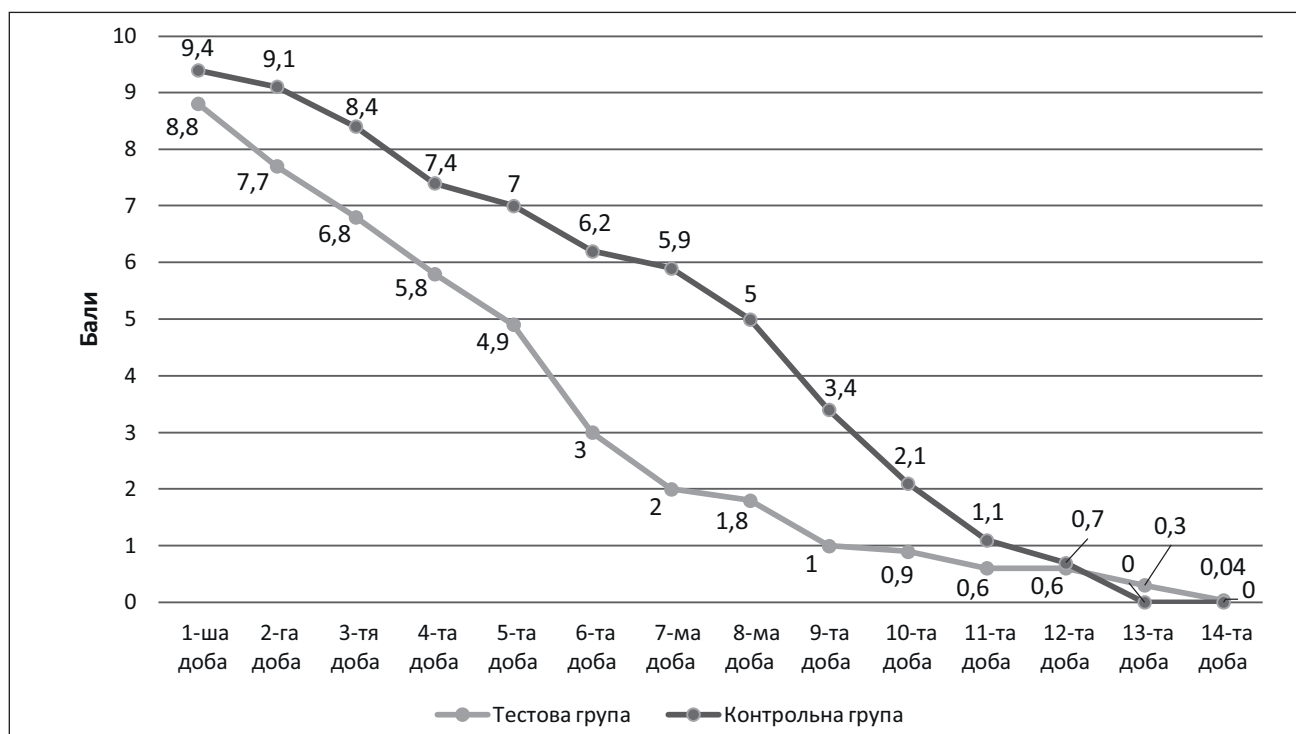


Рис. 2. Оцінка інтенсивності болю в динаміці спостереження в дітей клінічних груп порівняння

Отримані результати засвідчили перевагу застосування в доопераційному періоді препарату Тонзилотрен для запобігання виразним больовим відчуттям у дітей після тонзилектомії.

Це підтверджувалося зменшенням потреби в призначенні нестероїдних протизапальних препаратів (НПЗП) дітям тестової групи в післяопераційному періоді (82,6% випадків проти 93,33% спостережень у контрольній групі), а також дворазово меншою часткою дітей, яким ці препарати призначали впродовж 5–7 діб (8,57% проти 16,67%).

Попри відсутність статистично достовірних відмінностей за розподілом тривалості застосування НПЗП у клінічних групах, переваги анальгезуючої і протизапальної дії Тонзилотрену відображувалися відсутністю потреб у призначенні НПЗП вже з 1-ї доби післяопераційного періоду з показниками: ЗАР – 10,5%, ЗВР – 61,1%, МКХ – 1,6.

Побічні дії препарату Тонзилотрен та ускладнення захворювання під час дослідження не відмічалися, що підтвердило безпечність його застосування. Переносимість Тонзилотрену пацієнтами була дуже доброю у 96% під час 2-го візиту та у 100% під час 3–5-го візитів.

Отже, курсове застосування препарату Тонзилотрен у дітей під час підготовки до тонзилектомії та в післяопераційному періоді показує кращу ефективність порівняно зі стандартним лікуванням за показниками загоєння післяопе-

раційної рани, темпами епітелізації, відсутністю рубцювання та кров'яних згустків і менш виразним больовим синдромом.

Висновки

Порівняно зі стандартним лікуванням, застосування комплексного гомеопатичного препарату Тонзилотрен дітям віком від 6 до 17 років протягом 1 тижня до операції та упродовж 2 тижнів після тонзилектомії показало клінічні переваги, які підтверджувалися вірогідно менш виразними проявами гіперемії слизової оболонки піднебінних дужок з їхнім набряком, фібринозних нашарувань у післяопераційній рані та кров'яних згустків вже з 1-ї доби післяопераційного періоду, а також кращими темпами епітелізації післяопераційної рани.

Застосування препарату Тонзилотрен асоціювало зі зниженням ризику значної виразності таких післяопераційних симптомів: набряку піднебінних дужок і фібринозних нашарувань у післяопераційній рані на 1-шу добу (АР – 44,7%, ВР – 1,9, ВШ – 12,7), гіперемії слизової оболонки піднебінних дужок на 5-ту добу (АР – 39,1%, ВР – 4,1, ВШ – 7,5).

У дітей на тлі застосування препарату Тонзилотрен порівняно з представниками контрольної групи за 2 тижні після тонзилектомії були статистично вищими шанси епітелізації понад 75% ранової поверхні (АР – 64,3%, ВР – 13,8, ВШ – 42,8), а відсутність кров'яних

згустків на 1-шу добу зростала удвічі (АР – 17,7%, ВР – 1,4, ВШ – 2,0).

На тлі застосування препарату Тонзилотрен пацієнти мали вірогідно кращі шанси загоєння рани без формування рубцевої деформації (АР – 39,9%, ВР – 3,6, ВШ – 6,7), причому зниження клініко-епідеміологічного ризику рубцевої деформації відмічалось практично в кожного хворого тестової групи (ЗАР – 72,4%, ЗВР – 94,4%, МКХ – 1,1).

Упродовж 11 діб післяопераційного періоду в дітей, яким призначали Тонзилотрен,

спостерігалися вірогідно менш виразні больові відчуття, і вже з 1-ї доби зменшувалася потреба в НПЗП: ЗАР – 10,5%, ЗВР – 61,1%, МКХ – 1,6.

Побічної дії препарату Тонзилотрен та ускладнень захворювання під час дослідження не виявлено, що підтверджує безпечність його застосування. Переносимість Тонзилотрену пацієнтами була дуже доброю у 96% під час 2-го візиту та у 100% під час 3–5-го візитів.

Автори заявляють про відсутність конфлікту інтересів.

REFERENCES/ЛІТЕРАТУРА

- Baugh RF, Archer SM, Mitchell RB et al. (2011). Clinical practice guideline: tonsillectomy in children. *Otolaryngol. Head Neck Surg.* 144 (S1): S1–30. doi: 10.1177/0194599810389949. URL: <https://journals.sagepub.com/doi/pdf/10.1177/0194599810389949>.
- Hall MJ, Schwartzman A, Zhang J, Liu X. (2010). Ambulatory surgery data from hospitals and ambulatory surgery centers: United States. *Nat. Health Stat. Report.* 2017; 102: 1–15.
- Holubchukov MV, Kosakovskiy AL, Rudenko NH, Rudenko OV. (2016). Otolarynholohichna dopomoha ditiam 0–17 rokov vključno, shcho perebuvaiut pid nahliadom u zakladakh okhorony zdorovia sfery upravlinnia MOZ Ukraїny za 2015 rik. *Statystychno-analitychnyy dovidnyk.* Kyїv: 125. [Голубчиков МВ, Косаковський АЛ, Руденко НГ, Руденко ОВ. (2016). Отоларингологічна допомога дітям 0–17 років включно, що перебувають під наглядом у закладах охорони здоров'я сфери управління МОЗ України за 2015 рік. Статистично-аналітичний довідник. Київ: 125].
- Kosakovskyy AL, Levytska SA. (2021). Tonzylit (khronichnyy, rekurentnyy, retsydyvuiuchy): prosto pro skladne. *Monohrafiya.* Vinnytsia: 188. [Косаковський АЛ, Левицька СА. (2021). Тонзиліт (хронічний, рекурентний, рецидивуючий): просто про складне. Монографія. Вінниця: 188].
- Kryuchko TA, Specht TV et al. (2010). Results of clinical studies on the use of Tonsilotren in children with chronic tonsillitis. *Children's doctor.* 5: 54–58.
- Kvestad E, Kvaerner KJ, Roysamb E, Tambs K, Harris JR, Magnus P. (2005, May). Heritability of recurrent tonsillitis. *Arch. Otolaryngol. Head Neck Surg.* 131(5): 383–387.
- Mitchell RB, Archer SM, Ishman SL et al. (2019, Feb). Clinical Practice Guideline: Tonsillectomy in Children (Update) – Executive Summary. *Otolaryngol. Head Neck Surg.* 160 (2): 187–205. doi: 10.1177/0194599818807917. PMID: 30921525.
- Moroco AE, Saadi RA, Wilson MN. (2020, Apr). Post-tonsillectomy respiratory complications in children with sleep disorder breathing. *Int. J. Pediatr. Otorhinolaryngol.* 131: 109852. doi: 10.1016/j.ijporl.2019.109852. PMID: 31901486.
- Ostermann T, Park AL, De Jaegere S et al. (2021, Sep 19). Cost-effectiveness analysis for SiAtro-5–90 adjuvant treatment in the management of recurrent tonsillitis, compared with usual care only. *Cost. Eff. Resour. Alloc.* 19(1): 60. doi: 10.1186/s12962-021-00313-4. PMID: 34538271; PMCID: PMC8451093.
- Palm J, Kishchuk VV, Ulied A et al. (2017). Effectiveness of an add-on treatment with the homeopathic medication SiAtro-5-90 in recurrent tonsillitis: An international, pragmatic, randomized, controlled clinical trial. *Complement. Ther. Clin. Pract.* 28: 181–191. doi: 10.1016/j.ctcp.2017.05.005.
- Soldatov IB. (1994). *Guide to otorhinolaryngology.* Medicine: 608.
- Zabolotko VM, Kosakovskiy AL, Rudenko NH, Rudenko OV. (2017). Otolarynholohichna dopomoha ditiam 0–17 rokov vključno, shcho perebuvaiut pid nahliadom u zakladakh okhorony zdorovia sfery upravlinnia MOZ Ukraїny za 2016 rik. *Statystychno-analitychnyy dovidnyk.* Kyїv: 156. [Заболотко ВМ, Косаковський АЛ, Руденко НГ, Руденко ОВ. (2017). Отоларингологічна допомога дітям 0–17 років включно, що перебувають під наглядом у закладах охорони здоров'я сфери управління МОЗ України за 2016 рік. Статистично-аналітичний довідник. Київ: 156].
- Zabolotnyi DY, Melnykov OF, Kosakovskiy AL, Zabolotnaya DD, Bredun Alu. (2016). Patohenetycheskye osnovy dyahnostyky u lecheniya khronycheskykh tonzyllytov u adenozydov u detey u vzroslykh. *Zhurnal vushnykh, nosovykh i horlovykh khvorob.* 3: 54–55. [Заболотный ДИ, Мельников ОФ, Косаковский АЛ, Заболотная ДД, Бредун АЮ. (2016). Патогенетические основы диагностики и лечения хронических тонзиллитов и аденоидитов у детей и взрослых. Журнал ушных, носовых и горловых хвороб. 3: 54–55].

Відомості про авторів:

Косаковський Анатолій Лук'янович — д.мед.н. проф., зав. каф. дитячої оториноларингології, аудіології та фоніатрії НУОЗ України імені П.Л. Шупика.

Адреса: м. Київ, вул. Дорогожицька, 9; тел. +38(044) 236-94-48. <https://orcid.org/0000-0001-7194-420X>.

Колоскова Олена Костянтинівна — д.мед.н. проф., зав. каф. педіатрії та дитячих інфекційних хвороб Буковинського ДМУ. Адреса: м. Чернівці, вул. Руська, 207А; тел. (0372) 575-660. <https://orcid.org/0000-0002-8878-7041>.

Косаківська Ілона Анатоліївна — д.мед.н., проф., доц. каф. дитячої оториноларингології, аудіології та фоніатрії НУОЗ України імені П.Л. Шупика.

Адреса: м. Київ, вул. Дорогожицька, 9; тел. +38(044) 236-94-48. <https://orcid.org/0000-0002-6358-2533>.

Тарнавська Світлана Іванівна — к.ме.н., доц. каф. педіатрії та дитячих інфекційних хвороб Буковинського ДМУ. Адреса: м. Чернівці, вул. Руська, 207А.

<https://orcid.org/0000-0003-1046-8996>.

Сапунков Олег Давидович — к.мед.н. доц. каф. дитячої хірургії, отоларингології та офтальмології Буковинського ДМУ. Адреса: м. Чернівці, вул. Головна, 137.

<https://orcid.org/0000-0002-9659-9630>.

Шух Людмила Анатоліївна — лікар отоларинголог дитячий НДСЛ «ОХМАТДИТ». Адреса: м. Київ, вул. В. Чорновола, 28/1; тел. +38(044) 236-17-80.

Грушецька Наталя Петрівна — лікар отоларинголог дитячий НДСЛ «ОХМАТДИТ». Адреса: м. Київ, вул. В. Чорновола, 28/1, тел. +38(044) 236-17-80.

Стаття надійшла до редакції 06.09.2023 р., прийнята до друку 18.11.2023 р.