

УДК 616.211-008.4-06:616.216-002.1]-053.2

Ю.В. Гавриленко¹, В.В. Синяченко¹, М.А. Білецька¹, І.І. Рубан²

Риногенні орбітальні ускладнення в дітей при гострому риносинуситі

¹Національний університет охорони здоров'я України імені П.Л. Шупика, м. Київ
²Міська дитяча клінічна лікарня № 1 міста Києва, Україна

Modern Pediatrics. Ukraine. (2023). 4(132): 80-84. doi 10.15574/SP.2023.132.80

For citation: Havrylenko YuV, Syniachenko VV, Biletska MA, Ruban II. (2023). Rhinogenic orbital complications of acute rhinosinusitis in children. Modern Pediatrics. Ukraine. 4(132): 80-84. doi 10.15574/SP.2023.132.80.

Мета — встановити частоту та поширеність риногенних орбітальних ускладнень (РОУ) у дітей із гострим риносинуситом (ГРС) залежно від статі та віку з аналізом проведеного лікування в умовах дитячого ЛОР-відділення.

Матеріали та методи. Проведено ретроспективний аналіз 61 пацієнта з РОУ при ГРС у дітей, які проходили лікування в оториноларингологічному відділенні міської дитячої лікарні № 1 м. Києва за період 2016–2020 рр. Діагноз встановлено на основі даних анамнезу, загальноклінічного обстеження, ендоскопічного дослідження та променевих методів діагностики (рентгенографії або комп'ютерної томографії придаткових пазух носа).

Усім пацієнтам призначено комплексне лікування з антибіотиком парентерально та обстежено суміжними спеціалістами: офтальмологом, педіатром, неврологом або нейрохіруром, за потреби.

Результати. Середній вік пацієнтів становив 5 років 2 місяці. Хлопчиків було 34 (55,7%), дівчат — 27 (44,3%). У 38 (62,3%) хворих дітей встановлено реактивний набряк повік правого ока, у 22 (36,1%) — реактивний набряк повік лівого ока, в 1 (1,6%) випадку діагностовано періостит орбіти справа.

Усім пацієнтам з РОУ на тлі ГРС призначено парентерально антибактеріальну терапію одним або двома препаратами, серед яких цефтріаксон — у 98,3% випадків, метрогіл — у 41%, макролід — у 21,3%, амоксицилін — у 1,6% випадків.

Серед досліджених 3 (5%) пацієнтам виконано оперативне лікування — пункцію та дренивання верхньощелепного синусу, 2 (3,7%) хворим — фронтотомію з дрениванням синусів. У 56 (91,3%) пацієнтів ефективним було комплексне консервативне лікування без хірургічного втручання. Середня тривалість перебування в стаціонарі становила 7,7 доби.

Висновки. У дітей з ГРС найчастіше РОУ зустрічаються у віці від 3 до 7 років (49,2%) та проявляється у вигляді реактивного набряку повік правого ока в 62,3%, лівого — у 36,3%.

Своєчасна антибіотикотерапія у хворих на ГРС дітей із РОУ дає змогу досягти ефективного результату лікування цієї патології без застосування хірургічних методів.

Дослідження виконано відповідно до принципів Гельсінської декларації. Протокол дослідження ухвалено Локальним етичним комітетом зазначеної в роботі установи. На проведення досліджень отримано інформовану згоду батьків дітей.

Автори заявляють про відсутність конфлікту інтересів.

Ключові слова: риногенні орбітальні ускладнення, діти, риносинусит, антибактеріальна терапія.

Rhinogenic orbital complications of acute rhinosinusitis in children

Yu. V. Havrylenko¹, V. V. Syniachenko¹, M. A. Biletska¹, I. I. Ruban²

¹National University of Health Care of Ukraine named after P.L. Shupyk

²City Children's Clinical Hospital No 1 of Kyiv, Ukraine

Purpose — to determine the frequency and prevalence of rhinogenic orbital complications (ROC) in children with acute rhinosinusitis (ARS) depending on their gender and age, with an analysis of the treatment performed in the pediatric ENT department.

Materials and methods. A retrospective analysis of 61 patients with ROC at ARS in children who were treated in the otorhinolaryngology department of the City Children's Hospital No 1 in Kyiv from 2016 to 2020 was conducted. The diagnosis was established on the basis of the anamnesis, general clinical examination, endoscopic examination and radiological methods of diagnosis (X-rays or CT of paranasal sinuses). All patients received complex treatment with a parenteral antibiotic and were examined by related specialists: an ophthalmologist, a pediatrician, a neurologist or a neurosurgeon as needed.

Results. The average age of the patients was 5 years and 2 months. There were 34 (55.7%) boys, 27 (44.3%) girls. In 38 (62.3%) sick children, reactive swelling of the eyelids of the right eye was diagnosed, in 22 (36.1%) reactive swelling of the eyelids of the left eye, in one (1.6%) case, periostitis of the right orbit was diagnosed.

All patients with ROC on the background of ARS received parenteral antibacterial therapy with one or two drugs, among which ceftriaxone was prescribed in 98.3%, metrogyl in 41%, macrolide in 21.3%, and amoxicillin in 1.6% of cases.

3 (5%) patients underwent surgical treatment — puncture and drainage of the maxillary sinus, 2 (3.7%) sick children underwent frontotomy with sinus drainage. Complex conservative treatment without surgical intervention was effective in 56 (91.3%) patients. The average length of hospital stay was 7.7 days.

Conclusions. In children with ARS, ROC occurs most often at the age of 3 to 7 years (49.2%) and manifests itself in the form of reactive swelling of the eyelids of the right eye in 62.3% and in 36.3% of the left eye.

Timely antibiotic therapy in patients with ARS of children with ROC makes it possible to effectively treat this pathology without the use of surgical methods.

The research was carried out in accordance with the principles of the Helsinki Declaration. The study protocol was approved by the Local Ethics Committee of the participating institution. The informed consent of the patient was obtained for conducting the studies.

No conflict of interests was declared by the authors.

Keywords: rhinogenic orbital complications, children, rhinosinusitis, antibacterial therapy.

Вступ

Гострий риносинусит (ГРС) є поширеною патологією як у дорослому, так і в дитячому віці. Ця патологія вважається одним із найчастіших факторів, що спричиняє риногенні орбітальні ускладнення (РОУ). Захворюваність на гострий вірусний і поствірусний риносинусит дуже висока, точну частоту складно оцінити, проте, за даними літературних джерел, від 4% до 20% усіх риносинуситів мають ускладнення. Найчастішим є ураження орбіти — 74–85% [6,8], серед яких реактивний набряк повік становить найбільшу частку — до 80–90% [1]. Встановлено, що РОУ частіше зустрічаються в дітей, але перебіг тяжчий у дорослих. Тривалість симптомів у дітей менша, ніж у дорослих.

Орбітальними ускладненнями в дітей є реактивний набряк повік, флегмона орбіти, субперіостальний абсцес, абсцес орбіти, тромбоз флебіт кавернозного синуса [5].

Передумови для виникнення РОУ в дітей:

- 1) анатомічна близькість;
- 2) тонкість папероподібної пластинки (медіальна стінка орбіти в середньому становить 0,2–0,4 мм);
- 3) судинно-нервові зв'язки, що проходять у ній;
- 4) наявність дегістенцій у цій ділянці в дітей грудного та молодшого віку, що сприяє поширенню інфекції;
- 5) часте запалення глоткового мигдалика виступає як резервуар для патогенних бактерій [4].

Діагностика РОУ базується на даних анамнезу, клінічних проявах, за необхідності, консультації суміжних спеціалістів — офтальмолога, інфекціоніста, нейрохірурга.

За даними EPOS (2020), комп'ютерна томографія (КТ) приносних пазух носа (ППН) залишається «золотим» стандартом у радіологічній оцінці ринологічних захворювань та є обов'язковим методом діагностики за підозри на ускладнення або при проведенні оперативних втручань у порожнині носа. Конусно-променева КТ зменшує дозу опромінення, при цьому зберігаючи якість зображення та скорочення часу сканування. Рентгенографія приносних синусів у рутинній лікарській практиці для встановлення діагнозу ГРС більше не показана [4,5].

Клінічна картина ГРС із симптомами РОУ з погіршенням стану пацієнта визначає необхід-

ність розгляду питання хірургічного втручання в дітей, зокрема, за наявності наростаючого екзофтальму на тлі застосування антибактеріальної терапії (АБТ), за обмеження рухомості ока чи погіршення гостроти зору.

Особливої уваги лікарів первинної ланки під час ведення таких пацієнтів заслуговують тривожні симптоми:

- периорбітальний набряк/еритема;
- екзофтальм;
- диплопія;
- офтальмоплегія;
- зниження гостроти зору;
- сильний головний біль;
- фронтальний набряк.

Ознаки сепсису (підозрювана або доведена інфекція та 2 або більше ознак синдрому системної запальної відповіді):

- 1) температура тіла $>38,5^{\circ}\text{C}$ або $<36^{\circ}\text{C}$;
- 2) частота серцевих скорочень >2 пунктів стандартного відхилення вище норми за віком, або брадикардія, якщо <1 року;
- 3) частота дихання >2 пунктів стандартного відхилення вище норми за віком;
- 4) аномальна кількість лейкоцитів або $>10\%$ незрілих нейтрофілів.

Ознаки менінгіту (різке підвищення температури тіла до $38\text{--}39^{\circ}\text{C}$, сильний головний біль, повторюване блювання, сонливість або збудження. У дітей першого року життя може спостерігатися напруження великого тім'ячка. Характерними також є позитивні менінгеальні симптоми: ригідність потиличних м'язів, симптоми Керніга, Брудзинського).

У разі виявлення вищевказаних симптомів у пацієнта лікар первинної ланки має негайно направити його на госпіталізацію.

Риногенні орбітальні ускладнення — складна міждисциплінарна проблема в практиці лікаря-отоларинголога, офтальмолога, педіатра, сімейних лікарів. Ця патологія в дітей зустрічається не так часто, але може мати тяжкий перебіг і потребувати залучення лікарів суміжних спеціальностей і проведення оперативних втручань на ПНП за показаннями.

Мета дослідження — оцінити частоту та поширеність РОУ у дітей із ГРС залежно від статі та віку з аналізом проведеного лікування в умовах дитячого ЛОР-відділення.

Матеріали та методи дослідження

Проведено ретроспективний аналіз 61 пацієнта з РОУ при ГРС серед дітей, які прохо-

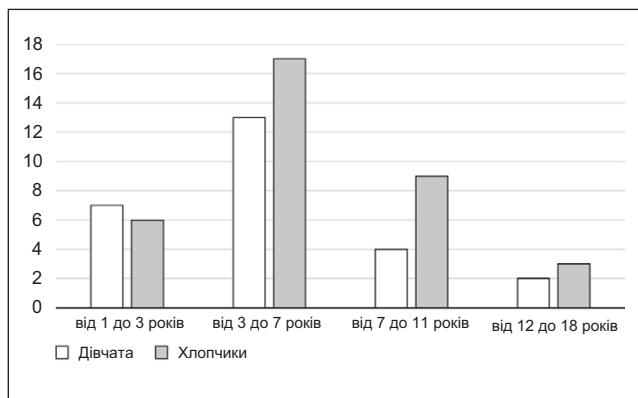


Рис. 1. Гендерний розподіл риногенних орбітальних ускладнень залежно від віку дітей (абсолютна кількість)

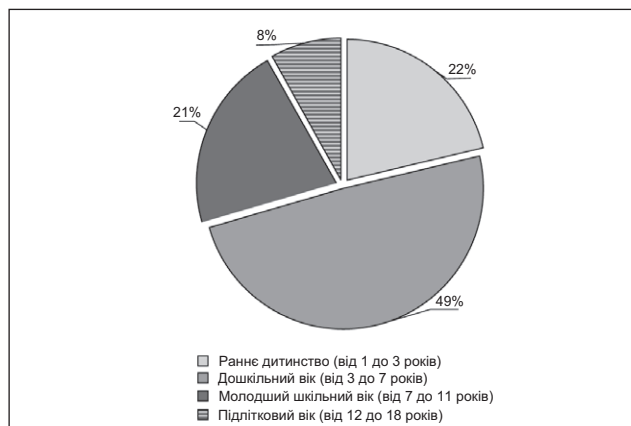


Рис. 2. Розподіл риногенних орбітальних ускладнень за віковими групами

Призначені антибактеріальні препарати у хворих на гострий риносинусит дітей з риногенними орбітальними ускладненнями

Таблиця

Антибіотик	Кількість призначень	Відсоткове співвідношення
Амоксицилін	1	1,6
Цефтріаксон	32	52,5
Цефтріаксон+метрогіл	14	23
Цефтріаксон+макролід	3	5
Цефтріаксон+метрогіл+макролід	10	16,4
Цефтріаксон+метрогіл+ванкоміцин+тіенам	1	1,6

дили лікування в оториноларингологічному відділенні міської дитячої лікарні № 1 м. Києва за період 2016–2020 рр. Діагноз встановлено на основі даних анамнезу, загальноклінічного обстеження, ендоскопічного дослідження та променевих методів діагностики (рентгенографії або КТ ППН).

Усі пацієнти отримували комплексне лікування з АБТ парентерально та були обстежені суміжними спеціалістами: офтальмологом, педіатром, неврологом або нейрохірургом, за потреби.

Дослідження виконано відповідно до принципів Гельсінської декларації. Протокол дослідження ухвалено Локальним етичним комітетом зазначеної в роботі установи. На проведення досліджень отримано інформовану згоду батьків дітей.

Результати дослідження та їх обговорення

Середній вік пацієнтів становив 5 років 2 місяці. Наймолодшому хворому було 1 рік 1 місяць, найстаршому – 17 років. Хлопчиків було 34 (55,7%), дівчаток – 27 (44,3%) (рис. 1).

Слід зауважити, що майже в половини (49,2%) дітей ускладнення були в дошкільному віці – від 3 до 7 років. Набагато рідше РОУ зустрічались у підлітковому віці (від 12 до 18 років) – у 5 (8,2%) дітей (рис. 2).

Усім хворим дітям у стаціонарі виконано загальноклінічні лабораторні обстеження.

У 20 (32,7%) випадках проведено рентгенографію ППН. У 2 (3,2%) випадках виконано дослідження КТ ППН за підозри на субперіостальний абсцес.

У всіх дітей діагностовано ГРС, серед них у 3 (4,9%) хворих – гострий пансинусит. У 38 (62,3%) хворих встановлено реактивний набряк повік правого ока, у 22 (36,1%) – лівого ока (рис. 3). Лише в 1 (1,6%) випадку діагностовано періостит орбіти справа. В 1 (1,6%) дитини виявлено одночасно субперіостальний абсцес лобної ділянки справа, епідуральну емпієму правої лобної доли та субдуральну емпієму лівої лобної доли. Дитину негайно прооперовано та переведено до центру нейрохірургії. Тромбоз кавернозного синуса не відмічено.

Усім пацієнтам з РОУ на тлі ГРС призначено парентерально АБТ. Одній (1,6%) дитині проведено лікування амоксициліном, і цього було достатньо. У 32 (52,5%) випадках застосовано один антибактеріальний препарат – цефтріаксон, у 14 (23%) дітей – цефтріаксон разом із метрогілом, у 3 (5%) пацієнтів – цефтріаксон із макролідом. Одночасно три антибіотики (цефтріаксон, метрогіл і макролід) призначено 10 (16,4%) хворим, а чотири антибіотики (цефтріаксон, метрогіл, ванкоміцин і тіенам) – 1 (1,6%) дитині (рис. 4, табл.).

Отже, цефтріаксон призначено у 98,33%, метрогіл – у 41,0%, макролід – у 21,3%, амоксицилін – в 1,6% випадків (рис. 5).

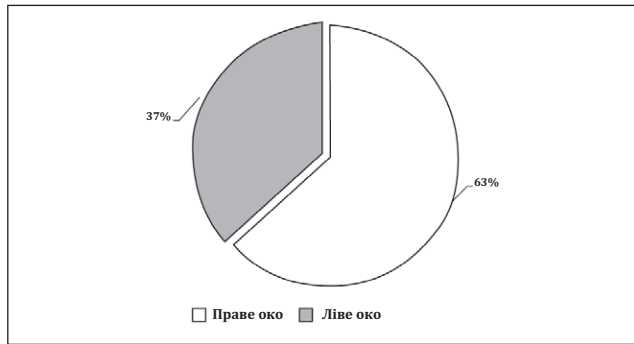


Рис. 3. Відсоткове співвідношення ураження повік у дітей з риногенними орбітальними ускладненнями

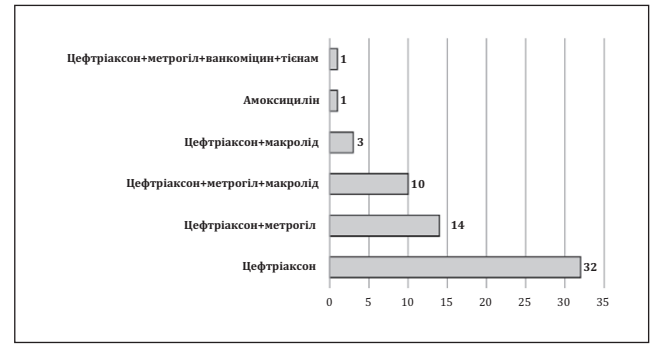

Рис. 4. Схеми призначених антибактеріальних препаратів у лікуванні риногенних орбітальних ускладнень у дітей (n=61)

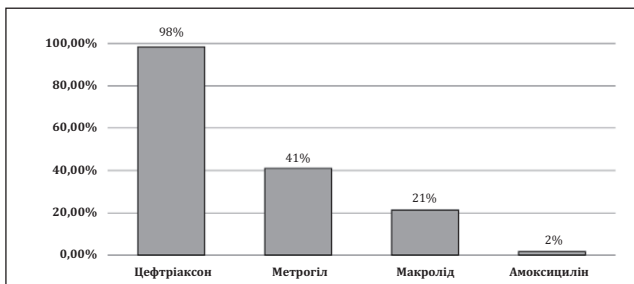


Рис. 5. Загальний відсоток призначення окремих антибактеріальних препаратів у лікуванні дітей з риногенними орбітальними ускладненнями

У 56 (91,3%) пацієнтів ефективним було комплексне консервативне лікування без хірургічного втручання. Серед пацієнтів 3 (5%) хворим виконано оперативне лікування — пункцію та дренажування верхньощелепного синусу, 2 (3,7%) дітям — фронтотомію з дренажуванням синусів.

Середня тривалість перебування хворих на ГРС із РОУ у стаціонарі становила 7,7 доби. У всіх клінічних випадках лікування хворих дітей було ефективним із повним одужанням.

За даними літературних джерел, РОУ при ГРС частіше зустрічаються в дітей віком від 3 до 6 років, внутрішньочерепні ускладнення частіше трапляються в підлітковому віці [7]. У 60–70% ці ускладнення відмічаються в хлопчиків [2,6], що співпадає з даними проведеного нами дослідження.

Деякі дослідження повідомляють, що пацієнтів із невеликими орбітальними, субперіостальними або епідуральними абсцесами та мінімальними неврологічними та очними відхиленнями можна починати лікувати внутрішньовенними антибіотиками протягом 24–48 годин

із частим контролем офтальмолога та невролога [3]. За спостереженнями, така тактика ведення хворих із РОУ на тлі ГРС є виправданою в разі лікування пацієнтів у багатопрофільній лікарні з наданням третинної медичної допомоги.

Висновки

За отриманими даними, у дітей з ГРС найчастіше РОУ зустрічаються у віці від 3 до 7 років (49,2%) та проявляються у вигляді реактивного набряку повік правого ока в 62,3%, а лівого — в 36,3%.

У 56 (91,3%) пацієнтів ефективним було комплексне консервативне лікування без хірургічного втручання. Серед пацієнтів 3 (5%) хворим проведено оперативне лікування — пункцію та дренажування верхньощелепного синусу, а 2 (3,7%) дітям — фронтотомію з дренажуванням синусів.

Адекватна та своєчасна комплексна терапія з антибіотиками широкого спектра дії в дітей, хворих на ГРС із РОУ, дає змогу досягти ефективних результатів лікування цієї патології в переважній більшості без застосування хірургічних методів.

На сьогодні в Україні організаційна система лікування дітей із РОУ потребує удосконалення (організація відділення хірургії голови та шиї).

Необхідно розробити та впровадити в практику протоколи лікування дітей з цією патологією, а в подальшому — дотримуватися виконання вимог цих протоколів.

Автори заявляють про відсутність конфлікту інтересів.

REFERENCES/ЛІТЕРАТУРА

1. Conti-Ramsden G, Botting N. (2008). Emotional health in adolescents with and without a history of specific language impairment (SLI). *Journal of Child Psychology and Psychiatry*. 49 (5): 516–525.
 2. DeMuri GP, Wald ER. (2011, Aug). Complications of Acute Bacterial Sinusitis in Children. *The Pediatric Infectious Disease Journal*. 30 (8): 701–702.
 3. Eviatar E, Gavriel H, Pitaro K, Vaiman M, Goldman M, Kessler A. (2008, Dec). Conservative treatment in rhinosinusitis orbital complications in children aged 2 years and younger. *Rhinology*. 46 (4): 334–337. PMID: 19146006.
 4. Fokkens WJ, Lund VJ, Hopkins C, Hellings PW, Kern R, Reitsma S et al. (2020, Feb 20). European Position Paper on Rhinosinusitis and Nasal Polyps 2020. *Rhinology*. 58 (S29): 20–21, 56. doi: 10.4193/Rhin20.600. PMID: 32077450.
 5. Laiko AA, Zabolotna DD, Borysenko OM та ін. (2021). Dytiacha otorynolarynholohiia. Kyiv: Lohos: 585. [Лайко АА, Заболотна ДД, Борисенко ОМ та ін. (2021). Дитяча оториноларингологія. Київ: Логос: 585].
 6. Sinclair CF, Berkowitz RG. (2007). Prior antibiotic therapy for acute sinusitis in children and the development of subperiosteal orbital abscess. *Int. J. Pediatr. Otorhinolaryngol*. 71 (7): 1003–1006. doi: 10.1016/j.ijporl.2007.02.013.
 7. Sobol SE, Marchand J, Tewfik TL, Manoukian JJ, Schloss MD. (2002, Jun). Orbital complications of sinusitis in children. *J Otolaryngol*. 31 (3): 131–136. doi: 10.2310/7070.2002.10979. PMID: 12121013.
 8. Suhaili DNP, Goh BS, Gendeh BS. (2010). A ten year retrospective review of orbital complications secondary to acute sinusitis in children. *Med J Malaysia*. 65 (1): 49–52.
 9. Wald ER, Applegate KE, Bordley C, Darrow DH, Glode MP, Marcy SM et al. (2013, Jul). Clinical practice guideline for the diagnosis and management of acute bacterial sinusitis in children aged 1 to 18 years. *Pediatrics*. 132 (1): e262–280. doi: 10.1542/peds.2013-1071. PMID: 23796742.
-

Відомості про авторів:

Гавриленко Юрій Володимирович — д.мед.н., проф. каф. дитячої оториноларингології, аудіології та фоніатрії НУОЗ України імені П.Л. Шупика. Адреса: м. Київ, вул. Дорогожицька, 9. <https://orcid.org/0000-0002-1688-7449>.

Синяченко Валентин Васильович — к.мед.н., доц. каф. дитячої оториноларингології, аудіології та фоніатрії НУОЗ України імені П.Л. Шупика. Адреса: м. Київ, вул. Дорогожицька, 9. <https://orcid.org/0000-0001-5555-0577>.

Білецька Марина Андріївна — отоларинголог, дитячий отоларинголог МЦ «Kinder Klinik». Адреса: м. Київ, вул. Деміївська, 16. <https://orcid.org/0000-0002-6127-8140>.

Рубан Ігор Іванович — зав. ЛОР-відділення мської дитячої клінічної лікарні № 1 м. Києва. Адреса: м. Київ, вул. Богатирська, 30. <https://orcid.org/0000-0002-5570-5628>.
Стаття надійшла до редакції 05.02.2023 р., прийнята до друку 16.05.2023 р.