

УДК 616.33/.34:579.835.1]-036.1-08-053.2:616

Т.В. Сорокман, І.О. Сокольник, В.Г. Остапчук

Патоморфоз хронічного гастродуоденіту в дітей на тлі дефіциту селену

Буковинський державний медичний університет, м. Чернівці, Україна

Modern Pediatrics. Ukraine. (2023). 1(129): 35-40. doi 10.15574/SP.2023.129.35

For citation: Sorokman TV, Sokolnyk IO, Ostapchuk VG. (2023). Pathomorphosis of chronic gastroduodenitis in children against the background of selenium deficiency. Modern Pediatrics. Ukraine. 1(129): 35-40. doi 10.15574/SP.2023.129.35.**Мета** — дослідити клінічно-параклінічні особливості перебігу хронічних гастродуоденітів (ХГД) у дітей на тлі дефіциту селену.**Матеріал та методи.** Проведено комплексне клінічно-лабораторне обстеження 63 дітей (основна група) віком від 7 до 18 років із ХГД і 20 здорових дітей (група порівняння) відповідного віку. Кількісне визначення селену у плазмі крові здійснювали за допомогою мас-спектрометрії з індуктивно зв'язаною плазмою (МС-ІСП) на спектрометрі «Optima 2000 DV» («Perkin Elmer», США).**Результати.** Середній рівень селену в плазмі крові дітей із запаленням слизової оболонки шлунка та дванадцятипалої кишки (ДПК) становив $73,45 \pm 4,21$ мкг/л, у дітей групи порівняння — $85,42 \pm 5,44$ мкг/л ($p < 0,05$). У 14 осіб концентрація селену була в межах норми, у 49 пацієнтів — вірогідно зниженою, у 9 осіб — найнижчою ($57,2 \pm 3,5$ нг/мл). Виявлено залежність від стадії та тривалості захворювання. Визначили пряму вірогідну кореляцію між ступенем активності запалення та вмістом селену в плазмі крові дітей. У цих дітей у 3 рази рідше реєстрували помірну еритему та у 4,6 рази частіше виражену ступінь еритеми, у 4 (8,1%) осіб виявили атрофію слизової оболонки шлунка і/або ДПК, частіше реєстрували субатрофію (16,3%), у 36,7% діагностували другий ступінь зернистості. У кожного п'ятого пацієнта виникав пангастрит, а також частіше діагностували ерозії. Характерним був нічний та «голодний» біль (22,4%), тоді як у дітей із ХГД та нормальним вмістом селену біль виникав після вживання їжі (78,5%) або не був пов'язаний з їдою.**Висновки.** У 77,7% дітей ХГД перебігає на тлі дефіциту селену в плазмі крові. Встановлено пряму кореляційну залежність між концентрацією селену в плазмі крові хворих дітей та стадією й активністю гастродуоденіту. Чим триваліший перебіг хвороби, тим нижчі показники селену в плазмі крові дітей. Спостерігається патоморфоз ХГД у дітей на тлі дефіциту селену: частіше трапляється нічний та «голодний» біль, дифузне ураження слизової оболонки з ерозіями та субатрофією, тривалий перебіг із високою активністю запалення. Дослідження виконано відповідно до принципів Гельсінської декларації. Протокол дослідження ухвалено Локальним етичним комітетом зазначеної в роботі установи. На проведення досліджень отримано інформовану згоду батьків дітей.

Автори заявляють про відсутність конфлікту інтересів.

Ключові слова: діти, хронічний гастродуоденіт, селен, патоморфоз.

Pathomorphosis of chronic gastroduodenitis in children against the background of selenium deficiency

T.V. Sorokman, I.O. Sokolnyk, V.G. Ostapchuk

Bukovinian State Medical University, Chernivtsi, Ukraine

Purpose — to investigate the clinical and paraclinical features of the course of chronic gastroduodenitis (CGD) in children against the background of selenium deficiency.**Materials and methods.** Clinical and laboratory examination of 63 children (main group) aged from 7 to 18 years old, patients with CGD and 20 healthy children (comparison group) of the appropriate age was carried out.

Quantitative determination of selenium in blood plasma was carried out using inductively coupled plasma mass spectrometry (ICP-MS) on an Optima 2000 DV spectrometer (Perkin Elmer, USA).

Results. The average level of selenium in the blood plasma of children with inflammation of the gastric mucosa and duodenum was 73.45 ± 4.21 $\mu\text{g/l}$, in children of the comparison group — 85.42 ± 5.44 $\mu\text{g/l}$ ($p < 0.05$). 14 children had a selenium concentration within the normal range, and 49 patients had a significantly reduced selenium level ($p < 0.05$), while 9 had the lowest level and was 57.2 ± 3.5 ng/ml. Moderate erythema was recorded 3 times less often and a pronounced degree of erythema was recorded 4.6 times more often, in 4 people (8.1%) atrophy of the mucous membrane of the stomach and/or duodenum was detected, subatrophy was more often recorded (16.3%), 36.7% were diagnosed with the second degree of granularity. Was typical had nocturnal and «hungry» pain (22.4%).**Conclusions.** In the vast majority of children (77.7%), CGD occurs against the background of selenium deficiency in blood plasma. A direct correlation between the concentration of selenium in the blood plasma of sick children and the stage and activity of gastroduodenitis was established. The longer the course of the disease, the lower the levels of selenium in children's blood plasma. There is a pathomorphosis of CGD in children against the background of selenium deficiency: night and «hungry» pain, diffuse damage to the mucous membrane with erosions and subatrophy, a long course with high inflammatory activity are more common.

The research was carried out in accordance with the principles of the Helsinki Declaration. The study protocol was approved by the Local Ethics Committee of the participating institution. The informed consent of the patient was obtained for conducting the studies.

No conflict of interests was declared by the authors.

Keywords: children, chronic gastroduodenitis, selenium, pathomorphosis.

Останнім часом в Україні та країнах Європи відзначається неконтрольоване збільшення частоти органічних і функціональних захворювань шлунка та дванадцятипалої кишки (ДПК) у дорослих та дітей [20,24]. Серед функціональних захворювань шлунково-кишкового тракту (ШКТ) у дітей лідируючу позицію посідає функціональна диспепсія [2,14], тоді як серед органічних — хронічні гастрити та гастродуоденіти [3,5]. На сьогодні досягнуто значних успіхів у вивченні патогенезу хронічних запальних процесів у слизовій оболонці шлунка та ДПК, їхній діагностиці і лікуванні. Однак це не знизило рівня їхньої поширеності в дітей, що викликає занепокоєння педіатрів і дитячих гастроентерологів [4]. В останнє десятиріччя привертає увагу відсутність типового клінічного перебігу захворювання, збільшення частоти поширених і деструктивних змін гастродуоденальної ділянки, розвиток вогнищевої атрофії слизової оболонки шлунка і ДПК та зростання частоти гіпоацидних станів [22]. Це спонукає до вивчення всіх етіопатогенетичних складових хронічного запального процесу. Зокрема, недостатньо вивчено роль есенціальних мікроелементів у розвитку та перебігу хронічного гастриту та гастродуоденіту. Окремі дослідження вказують на важливу роль мікроелементного статусу організму людини у функціонуванні всіх органів і систем [9]. Порушення гомеостазу мікроелементів в організмі дітей відіграють істотну роль в етіології, патогенезі та терапії низки захворювань. Відомо, що провокуючими факторами розвитку хронічної гастродуоденальної патології в дітей є зміна характеру харчування (раннє переведення на штучне вигодовування; недостатність свіжих овочів і фруктів, макро- і мікроелементів, харчових волокон, які виконують роль ентеросорбентів; збільшення в раціоні рафінованих білків і вуглеводів; вживання значної кількості жирів і консервованої продукції, що містить пестициди, металоорганічні сполуки, токсини, антибіотики, гормони). За результатами вивчення стану оксидантно-прооксидантного гомеостазу у хворих на хронічні запальні захворювання гастродуоденальної ділянки відзначено, що окислювально-відновні процеси в біомембранах зазнають значних змін [18,23]. Протягом останніх кількох десятиків років підвищується інтерес дослідників до селену як одного з ключових мікроелементів у забезпеченні функціонування ферментативної

антиоксидантної системи організму людини [11]. Однак досліджень вмісту селену в плазмі крові дітей із хронічною запальною патологією гастродуоденальної ділянки практично немає.

Мета дослідження — навести клінічно-параклінічні особливості перебігу хронічних гастродуоденітів (ХГД) у дітей на тлі дефіциту селену.

Матеріали та методи дослідження

Проведено комплексне клінічно-лабораторне обстеження 63 дітей (основна група) віком від 7 до 18 років із ХГД, які перебували на стаціонарному лікуванні в гастроентерологічному відділенні ОКНП «Чернівецька обласна дитяча клінічна лікарня», і 20 здорових дітей (група порівняння) відповідного віку. Верифікацію клінічного діагнозу виконано відповідно до протоколу діагностики та лікування захворювань органів травлення у дітей [10] з використанням Хьюстенської модифікації Сіднейської класифікації хронічних гастритів (1996).

Критеріями вилучення з дослідження були: інші тяжкі соматичні захворювання; метаболічні і/або ендокринні порушення; порушення зросту та маси тіла; генетичні синдроми; гострі інфекційні або запальні захворювання кишечника протягом останніх трьох місяців, що передували дослідженню. Жодний із випробовуваних не застосовував селеновмісних середників, усі діти були на стандартній дієті.

Забір крові виконано в процедурному кабінеті з ліктьової вени вранці натщесерце в обсязі не менше 5 мл у звичайну скляну пробірку без використання активатора згортання. Після центрифугування плазму переносили в пробірки і до аналізу зберігали за температури -70°C . Кількісне визначення селену у плазмі крові здійснювали за допомогою мас-спектрометрії з індуктивно зв'язаною плазмою (МС-ІСП) на спектрометрі «Optima 2000 DV» («Perkin Elmer», США). Концентрацію хімічних елементів оцінено у мкг/л.

Статистичну обробку отриманих результатів проведено загальноприйнятими методами. У роботі використано Excel пакетами аналізу даних описової статистики. Для оцінки різниці величин, виражених у відсотках, застосовано критерій кутового перетворення Фішера для порівняння середніх величин — t-критерій Стьюдента.

Дослідження виконано відповідно до принципів Гельсінської декларації. Протокол дослідження ухвалено Локальним етичним комі-

Таблиця 1

Розподіл обстежених дітей залежно від віку і тривалості захворювання, %

Тривалість захворювання	Група дітей за віком		
	7–10 років (n=15)	11–14 років (n=21)	15–18 років (n=27)
До 1 року, n=23	17,4	47,8	34,7
До 2 років, n=19	26,3	26,3	47,3
Понад 2 роки, n=21	28,5	23,8	47,6

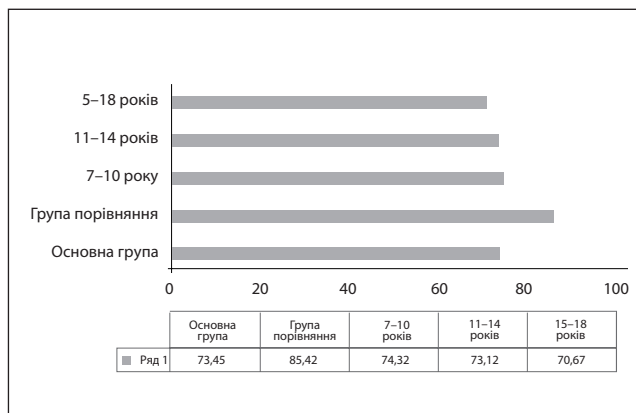


Рис. 1. Середній рівень селену в плазмі крові дітей, мкг/л

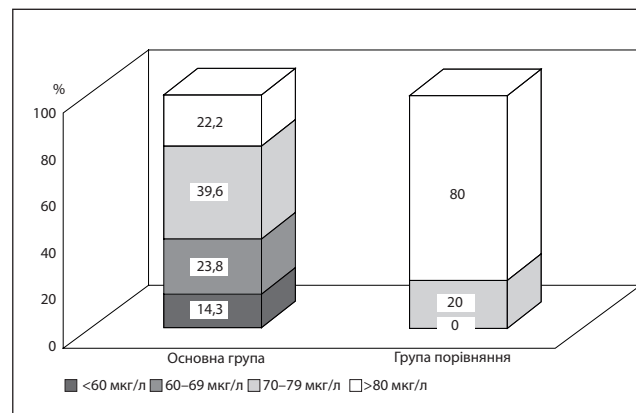


Рис. 2. Частотний розподіл концентрації селену в плазмі крові дітей

тетом зазначеної в роботі установи. На проведення досліджень отримано інформовану згоду батьків, дітей.

Результати дослідження та їх обговорення

Розподіл обстежених дітей залежно від віку і тривалості захворювання наведено в таблиці 1.

Середній рівень селену в плазмі крові дітей із запаленням слизової оболонки шлунка і ДПК становив $73,45 \pm 4,21$ мкг/л, у дітей групи порівняння – $85,42 \pm 5,44$ мкг/л; $p < 0,05$ (рис. 1). Не виявлено гендерної та вікової різниці в показниках селену в плазмі крові. У переважній більшості (77,7%) хворих на ХГД дітей відмічалось вірогідне зниження вмісту селену в плазмі крові, тоді як у дітей групи порівняння зниження рівня селену спостерігалось лише у 20%.

Однак рівень селену в плазмі крові дітей може відхилятися в бік вищих або нижчих концентрацій, що, за нашими дослідженнями,

визначає різне напруження дефіциту мікроелемента. Детальніший аналіз показав, що серед дітей із ХГД у 14 осіб концентрація селену була в межах норми, а у 49 пацієнтів – вірогідно зниженою ($p < 0,05$), при цьому у 9 осіб – найнижчою і становила $57,2 \pm 3,5$ нг/мл (рис. 2).

Аналіз вмісту селену в плазмі крові дітей із ХГД виявив залежність від стадії ($r = 0,62$, $p < 0,05$) і тривалості ($r = -0,54$, $p < 0,05$) захворювання. Динаміку концентрації селену в плазмі крові дітей залежно від стадії і тривалості захворювання наведено на рис. 3.

У дітей, хворих на ХГД, рівень селену вирізнявся залежно від ступеня активності запалення слизової оболонки (рис. 4). Визначено пряму вірогідну кореляцію між ступенем активності запалення та вмістом селену в плазмі крові дітей ($r = 0,67$, $p < 0,05$).

Аналіз ендоскопічних змін слизової оболонки шлунка та ДПК встановив ряд особливостей

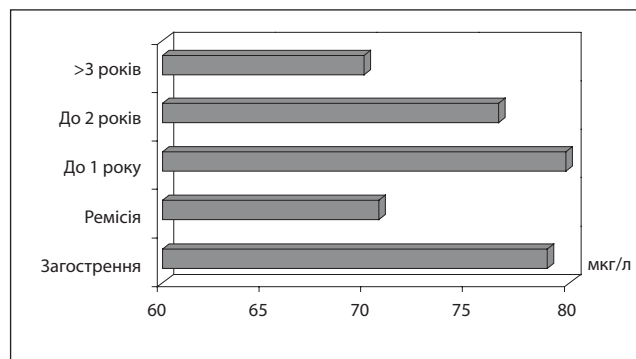


Рис. 3. Концентрація селену в плазмі крові дітей залежно від стадії і тривалості захворювання

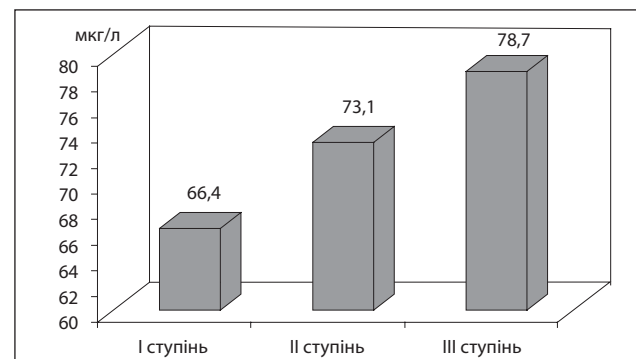


Рис. 4. Концентрація селену в плазмі крові хворих дітей залежно від активності запалення слизової оболонки

Таблиця 2

Ендоскопічні ознаки ураження слизової оболонки шлунка та дванадцятипалої кишки в дітей залежно від вмісту селену в плазмі крові

Ендоскопічна ознака		Хворі діти зі зниженим вмістом селену (n=49)		Хворі діти з нормальним вмістом селену (n=14)	
		абс.	%	абс.	%
Еритема	відсутня	0	0	0	0
	1-й ступінь	3	6,1	1	7,1
	2-й ступінь	10	20,4	13	92,9*
	3-й ступінь	3	6,1	–	–
Атрофія	відсутня	31	63,2	12	85,7*
	субатрофія	8	16,3	–	–
	гіпертрофія	6	12,2	2	16,6
	атрофія	4	8,2	–	–
Зернистість	відсутня	16	32,7	10	71,4*
	1-й ступінь	15	30,6	4	28,5
	2-й ступінь	18	36,7*	–	–
	3-й ступінь	–	–	–	–
Гіперплазія	відсутня	39	79,6	11	78,5
	1-й ступінь	7	14,2	3	21,4
	2-й ступінь	3	6,1	–	–
Ерозії	поодинокі	4	8,2	–	–
	множинні	2	4,1	–	–
Локалізація	антрум	27	55,1	9	64,2
	тіло	12	24,5	5	35,7
	пангастрит	10	20,4*	–	–

Примітка: * — різниця вірогідна, $p < 0,05$.

(табл. 2). У дітей, хворих на ХГД зі зниженим вмістом селену, у 3 рази рідше реєструвалася помірна еритема, у 4,6 раза частіше — виражений ступінь еритеми, у 4 (8,1%) осіб відмічалася атрофія слизової оболонки шлунка і/або ДПК, частіше реєструвалася субатрофія — у 8 (16,3%) дітей, у 36,7% (n=18) діагностувався другий ступінь зернистості. У кожного п'ятого пацієнта виникав пангастрит, а також частіше діагностувалися ерозії.

У переважної більшості пацієнтів як із ХГД і зниженим вмістом селену, так і з ХГД з нормальним вмістом селену в плазмі крові реєструвався больовий синдром — у 41 (83,6%) із 49 осіб. У решти пацієнтів болю не було. Зокрема, біль відзначався у 100% дітей вікової категорії 7–10 років, тоді як у дітей старшої вікової групи у 16,3% спостерігався безбольовий варіант перебігу ХГД.

Виявлено гендерну різницю щодо больового синдрому в дітей, хворих на ХГД, вікової групи 15–18 років. Зокрема, безбольовий варіант відмічався у 8 юнаків, тоді як у всіх дівчат біль був основним симптомом хвороби.

Порівняльну характеристику больового синдрому наведено в таблиці 3.

Місця локалізації болю в дітей, хворих на ХГД, розподілилися таким чином: на першому місці біль відзначався в пілородуоденальній ділянці (у 38 (87,8%) із 41 дитини), на друго-

му місці — в епігастральній ділянці (4 (9,7%) дітей). За характером у переважної більшості (35 (85,4%) дітей) біль був ниючим, у решти 6 (14,6%) — нападopodobним. При цьому в дітей із ХГД на тлі зниженого вмісту селену траплявся нічний і «голодний» біль (22,4%), тоді як у дітей із ХГД і нормальним вмістом селену біль виникав після вживання їжі (78,5%) або не був пов'язаний з їдою.

Печія відмічалася в половини дітей, хворих на ХГД зі зниженим рівнем селену, зниження апетиту — у 21 (42,8%) дитини. Частина (36 (73,4%) із 49) дітей скаржилися на наявність ознак кишкової диспепсії. Зокрема, діти вікової групи 7–10 років частіше скаржилися на нестійкі випорожнення (53,3%), тоді як діти старшої вікової підгрупи — на наявність закріпів (66,6%). Провідним симптомом астеновегетативного синдрому була емоційна лабільність, яка траплялася у 95,1% дітей.

Особливості перебігу ХГД у дитячому віці пов'язані з наявністю критичних періодів, що зачіпають формування ШКТ унаслідок нерівномірного росту та системно-органної дезінтеграції на тлі інтенсивних морфофункціональних змін, незрілості ферментних систем нейроендокринної системи організму [13,19]. Особлива увага приділяється вивченню впливу есенціальних мікроелементів на здоров'я людини, зокрема дітей і підлітків [6,7,21]. З одного боку, від

Таблиця 3

Характеристика больового синдрому в дітей, які були під спостереженням

Показник	Хворі діти зі зниженим вмістом селену (n=49)	Хворі діти з нормальним вмістом селену (n=14)
<i>Локалізація</i>		
Епігастральна ділянка	4	2
Пілородуоденальна ділянка	38	9
Мезогастральна Ділянка	—	2
Відсутність болю	8	1
<i>Характер</i>		
Ниючий	35	13
Нападоподібний	6	—
<i>Зв'язок із вживанням їжі</i>		
«Голодний»	8	—
Після вживання їжі	30	11
Нічний	3	—
Не пов'язаний із вживанням їжі	11	2

стану слизової травного тракту залежить всмоктування та засвоєння, а також часткова екскреція мікроелементів, з іншого — самі мікроелементи беруть активну участь у формуванні та функціонуванні ШКТ. Проведені нами дослідження встановили дефіцит есенціального мікроелемента селену в плазмі крові дітей, хворих на ХГД. Вірогідно вищий рівень селену у фазу загострення очевидно непрямо відтворює потребу організму в захисних факторах, які володіють антиоксидантним захистом [1,16,17]. Зниження концентрації селену в пацієнтів із тривалим перебігом ХГД, мабуть, пов'язане з виснаженням селенових депо. Очевидно, у разі активного запалення слизової оболонки гастроудоденальної ділянки спостерігається висока потреба в антиоксидантному захисті, для чого відбувається мобілізація селену як кофактора антиоксидантної системи [8,12,15,25]. З цим пов'язаний той факт, що в третини дітей у фазі ремісії ХГД на тлі дефіциту селену зберігається синдром кишкової диспепсії. Зміни, що зберігаються у фазі ремісії ХГД, з боку мікроелементного статусу у вигляді зниження рівня селену, а можливо, й інших мікроелементів, можуть бути розцінені як фактори, що впливають на збе-

реження комплексу клініко-функціональних змін у фазі ремісії основного захворювання.

Отже, ХГД — це поліетіологічне захворювання, яке потребує детального і поглибленого вивчення питань етіології, патогенезу та клінічного перебігу.

Висновки

У переважної більшості (77,7%) дітей ХГД перебігає на тлі дефіциту селену в плазмі крові.

Встановлено пряму кореляційну залежність між концентрацією селену в плазмі крові хворих дітей та стадією й активністю гастроудоденіту. Чим триваліший перебіг хвороби, тим нижчі показники селену в плазмі крові дітей.

Відмічено патоморфоз ХГД у дітей на тлі дефіциту селену: частіше трапляється нічний та «голодний» біль, дифузне ураження слизової оболонки з ерозіями та субатрофією, тривалий перебіг із високою активністю запалення.

Автори заявляють про відсутність конфлікту інтересів.

Фінансування. Ці дослідження не отримали конкретного гранту від жодного фінансового агентства в державному, комерційному або некомерційному секторах.

REFERENCES/ЛІТЕРАТУРА

- Adadi P, Barakova NV, Muravyov KY, Krivoshapkina EF. (2019). Designing selenium functional foods and beverages: A review. *Food Res Int.* 120: 708–725. doi: 10.1016/j.foodres.2018.11.029.
- Aziz I, Palsson OS, Törnblom H, Sperber AD, Whitehead WE, Simrén M. (2018). The Prevalence and Impact of Overlapping Rome IV-Diagnosed Functional Gastrointestinal Disorders on Somatization, Quality of Life, and Healthcare Utilization: A Cross-Sectional General Population Study in Three Countries. *Am J Gastroenterol.* 113 (1): 86–96. doi: 10.1038/ajg.2017.421.
- Babich VL, Shevchenko OO. (2021). The main clinical manifestations of chronic gastroduodenitis in school-aged children. *Novyny i perspektyvy medychnoyi nauky. Zb. mat. XXI konf. stud. ta mol. uchenykh. Pid red. Tverdokhliba IV, Bondarenko NS. MOZ Ukrainy, Dnipro: 77.* [Бабич ВЛ, Шев-

- ченко ОО. (2021). Основні клінічні прояви хронічного гастродуоденіту в дітей шкільного віку. Новини і перспективи медичної науки. Зб. мат. XXI конф. студ. та мол. учених. Під ред. Твердохліба ІВ, Бондаренко НС. МОЗ України, Дніпро: 77].
4. Bogatu SI, Yaremenko II, Lyubchenko OA, Selivanska IO. (2019). Stomatoprotective effect of antidysbiotic agents in patients with gastroduodenitis. *Odes'kyu medychnyy zhurnal*. 1: 34–38. [Богату СІ, Яременко ІІ, Любченко ОА, Селіванська ІО. (2019). Стоматопротекторна дія антидисбіотичних засобів у хворих на гастродуоденіт. *Одеський медичний журнал*. 1: 34–38.
 - 5. Bogatu SI. (2017). Combined pathology: periodontal and gastroduodenal diseases (literature review). *Innovations in dentistry*. 3–4: 40–46. [Богату СІ. (2017). Поєднана патологія: захворювання пародонта та гастродуоденальної зони (огляд літератури). *Інновації в стоматології*. 3–4: 40–46].
 - 6. Hamdan HZ, Hamdan SZ, Adam I. (2022). Association of Selenium Levels with Gestational Diabetes Mellitus: An Updated Systematic Review and Meta-Analysis. *Nutrients*. 23; 14 (19): 3941. doi: 10.3390/nu14193941.
 - 7. Hubalewska-Dydejczyk A, Duntas L, Gilis-Januszewska A. (2020). Pregnancy, thyroid, and the potential use of selenium. *Hormones (Athens)*. 19 (1): 47–53. doi: 10.1007/s42000-019-00144-2.
 - 8. Kieliszek M. (2019). Selenium(-)fascinating microelement, properties and sources in food. *Molecules*. 24: 1298. doi: 10.3390/molecules24071298.
 - 9. Marushko YuV, Asonov AO. (2015). Clinical significance of zinc deficiency in children with chronic gastroduodenitis associated with Helicobacter pylori. *Dytyachyy likar*. 3–4 (40–41): 5–8. [Марушко ЮВ, Асонов АО. (2015). Клінічне значення дефіциту цинку у дітей із хронічним гастродуоденітом, асоційованим із Helicobacter pylori. *Дитячий лікар*. 3–4 (40–41): 5–8].
 - 10. Ministry of Health of Ukraine. (2013). On approval of unified clinical protocols for medical care for children with diseases of the digestive organs. Order of the Ministry of Health of Ukraine dated January 29 № 59. [МОЗ України. (2013). Про затвердження уніфікованих клінічних протоколів медичної допомоги дітям із захворюваннями органів травлення. Наказ МОЗ України від 29.01.2013 № 59]. URL: http://www.moz.gov.ua/ua/portal/dn_20130129_0059.html.
 - 11. Mojadadi A, Au A, Salah W, Witting P, Ahmad G. (2021). Role for Selenium in Metabolic Homeostasis and Human Reproduction. *Nutrients*. 18; 13 (9): 3256. doi: 10.3390/nu13093256.
 - 12. Morán-Serradilla C, Angulo-Elizari E, Henriquez-Figueroa A, Sanmartín C, Sharma AK, Plano D. (2022). Seleno-Metabolites and Their Precursors: A New Dawn for Several Illnesses? *Metabolites*. 16; 12 (9): 874. doi:10.3390/metabo12090874.
 - 13. Nekhaienko M. (2018). Clinicalendoscopic characteristic of chronic gastroduodenitis in adolesc. *Sovremennaya pediatriya*. 2 (90): 52–58. [Нехаєнко М. (2018). Клініко-ендоскопічна характеристика хронічного гастродуоденіту у підлітків. *Сучасна педіатрія*. 2 (90): 52–58]. doi: 10.15574/SP.2018.90.52.
 - 14. Oliva S, Dias JA, Rea F et al. (2022). Characterization of Eosinophilic Esophagitis From the European Pediatric Eosinophilic Esophagitis Registry (pEER) of ESPGHAN. *J Pediatr Gastroenterol Nutr*. 75 (3): 325–333. doi: 10.1097/MPG.0000000000003530.
 - 15. Qiao, L, Zhang, X, Pi S et al. (2022). Dietary supplementation with biogenic selenium nanoparticles alleviate oxidative stress-induced intestinal barrier dysfunction. *NPJ Sci Food*. 6 (30): 33. <https://doi.org/10.1038/s41538-022-00145-3>.
 - 16. Saikiran G, Mitra P, Sharma S, Kumar PK, Sharma P. (2022). Selenium, oxidative stress and inflammatory markers in handicraft workers occupationally exposed to lead. *Arch Environ Occup Health*. 77 (7): 561–567. doi: 10.1080/19338244.2021.1968780.
 - 17. Santesmasses D, Mariotti M, Gladyshev VN. (2020). Bioinformatics of Selenoproteins. *Antioxid Redox Signal*. 1; 33 (7): 525–536. doi: 10.1089/ars.2020.8044.
 - 18. Sokolnyk SV. (2015). Lipid peroxidation and the system of antioxidant defenses in children with chronic helicobacter-associated gastroduodenitis. *Clin. and experim. pathol*. 14; 2 (52): 201–203. [Сокольник СВ. (2015). Перекисне окиснення ліпідів та система антиоксидантного захисту у дітей, хворих на хронічний гелікобактер-асоційований гастродуоденіт. *Клінічна та експериментальна патологія*. 14; 2 (52): 201–203].
 - 19. Sorokman TV, Kolesnik DI, Popelyuk NO. (2022). Chronic gastroduodenitis in children associated with Helicobacter pylori in combination with giardiasis. *Zdorov'ya dytyny*. 17 (1): 23–27. [Сорокман ТВ, Колесник ДІ, Попелюк НО. (2022). Хронічний гастродуоденіт у дітей, асоційований із Helicobacter pylori, в поєднанні з лямбліозом. *Здоров'я дитини*. 17 (1): 23–27]. doi: 10.1017/S0950268818002637.
 - 20. Sperber AD, Bangdiwala SI, Drossman DA et al. (2021). Worldwide Prevalence and Burden of Functional Gastrointestinal Disorders, Results of Rome Foundation Global Study. *Gastroenterology*. 160 (1): 99–114.e3. doi: 10.1053/j.gastro.2020.04.014.
 - 21. Stoffaneller R, Morse N. (2015). A review of dietary selenium intake and selenium status in Europe and the Middle East. *Nutrients*. 7 (3): 1494–1537. <https://doi.org/10.3390/nu7031494>.
 - 22. Tyazhka OV, Bo brova VI, Koshova AO. (2011). Chronic gastroduodenitis in children: features of morphogenesis. *Pediatriya, akusherstvo ta hinekolohiya*. 5: 17–20. [Тяжка ОВ, Боброва ВІ, Кошова АО. (2011). Хронічний гастродуоденіт у дітей: особливості морфогенезу. *Педіатрія, акушерство та гінекологія*. 5: 17–20].
 - 23. Tyazhka OV, Zagorodnya YM. (2016). State and especially the functioning of lipid peroxidation and antioxidant blood of children of different age. *Perinatologiya i pediatriya*. 2 (66): 101–105. [Тяжка ОВ, Загородня ЯМ. (2016). Стан перекисного окислення ліпідів та антиоксидантної системи у дітей різного віку. *Перинатологія і педіатрія*. 2 (66): 101–105]. doi: 10.15574/PP.2016.66.101.
 - 24. Wauters L, Burns G, Ceulemans M et al. (2020). Duodenal inflammation: an emerging target for functional dyspepsia? *Expert Opin Ther Targets*. 24 (6): 511–523. doi: 10.1080/14728222.2020.1752181.
 - 25. Ye R, Huang J, Wang Z, Chen Y, Dong Y. (2022). The Role and Mechanism of Essential Selenoproteins for Homeostasis. *Antioxidants (Basel)*. 15; 11 (5): 973. doi: 10.3390/antiox11050973.

Відомості про авторів:

Сорокман Таміла Василівна — д. мед. н., проф. каф. педіатрії та медичної генетики Буковинського ДМУ. Адреса: м. Чернівці, просп. Незалежності, 98. <https://orcid.org/0000-0001-7615-3466>.

Сокольник Ірина Сергіївна — студентка V курсу Буковинського ДМУ. Адреса: м. Чернівці, просп. Незалежності, 98.

<https://orcid.org/0000-0002-7632-885X>.

Остапчук Валентина Григорівна — к. мед. н., асистент каф. педіатрії та медичної генетики Буковинського ДМУ. Адреса: м. Чернівці, просп. Незалежності, 98.

<https://orcid.org/0000-0002-2595-4770>

Стаття надійшла до редакції 28.11.2022 р., прийнята до друку 07.02.2023 р.