

УДК 616.317.1-006.31-073.432.19-085.454.1-053.36

О.В. Богомолец¹, Д.С. Хапченкова², Р.В. Грищенко¹

Успішний досвід лікування інфантильної гемангіоми зони критичної локалізації місцевими β -блокаторами

¹Приватне підприємство «Інститут дерматокосметології доктора Богомолец», м. Київ, Україна

²Донецький національний медичний університет, м. Лиман, Україна

Modern Pediatrics. Ukraine. (2022). 6(126): 92-96. doi 10.15574/SP.2022.126.92

For citation: Bogomolets OV, Khapchenkova DS, Hryshchenko RV. (2022). Successful experience of treatment of the infantile hemangioma of the critical localization zone with the local β -blockers.

Modern Pediatrics. Ukraine. 6(126): 92-96. doi 10.15574/SP.2022.126.92.

Інфантильна гемангіома (ІГ) є найпоширенішою доброякісною судинною пухлиною в немовлят та дітей першого року життя. У 12% дітей ІГ мають схильність до розвитку небезпечних ускладнень, розвиток яких залежить від зони локалізації пухлини, її розміру, швидкості росту та віку пацієнта. Ретельний збір анамнезу та фізикальне обстеження дають змогу верифікувати ІГ, розташовані в зонах критичної локалізації (фізіологічні отвори, шия, долони та стопи), де з найбільшою вірогідністю можуть розвинути ускладнення, та вчасно обрати правильний метод лікування. Труднощі можуть виникати в лікаря у виборі між призначенням місцевої або системної терапії β -блокаторами при розташуванні ІГ в зоні критичної локалізації.

Мета — висвітлити можливості та успішний досвід вибору між системним і місцевим лікуванням β -блокаторами ІГ в зоні критичної локалізації в дитини.

Клінічний випадок. Батьки хлопчика віком 2 місяці звернулися до клініки зі скаргами на появу яскраво-червоного новоутворення в ділянці верхньої губи дитини, що з'явилося за 6 днів після народження і мало тенденцію до активного збільшення та інфільтрації м'яких тканин. Після огляду дитини встановлено клінічний діагноз інфантильної гемангіоми в зоні критичної локалізації (в ділянці шкіри верхньої губи) у фазі проліферації. Проведення ультразвукової діагностики пухлини спеціальним датчиком для шкіри дало змогу встановити глибину інфільтрації. Враховуючи локалізацію пухлини поряд із життєво важливим отвором, швидкій ріст пухлини, ризик порушення грудного вигодовування у зв'язку з інфільтрацією пухлиною м'яких тканин та віком дитини, прийнято рішення про направлення дитини на дообстеження для виключення протипоказань до призначення системних β -блокаторів. На період проведення дообстеження призначено місцеве лікування маззю, що містить β -блокатор пропранолол. Однак протягом двох наступних тижнів застосування місцевих β -блокаторів відбулося припинення росту гемангіоми, ультразвукове дослідження зафіксувало припинення глибокої проліферації. Відповідно до отриманих результатів лікарем прийнято рішення про продовження лікування місцевими β -блокаторами без переходу на системне лікування. Восьмимісячний курс місцевого лікування β -блокаторами дав змогу досягнути повної стабілізації та подальшого регресу пухлини з відмінним косметичним ефектом.

Висновки. Інфантильні гемангіоми є небезпечними пухлинами в дітей першого року життя та потребують уважного спостереження та вчасного лікування. У статті наведено клінічний випадок ІГ критичної локалізації в хлопчика, якому відповідно до протоколів лікування рекомендовано призначення системних β -блокаторів. У зазначеному випадку застосування місцевих β -блокаторів сприяло відмінному терапевтичному та косметичному ефекту.

Дослідження виконано відповідно до принципів Гельсінської декларації. На проведення досліджень отримано інформовану згоду батьків дитини.

Автори заявляють про відсутність конфлікту інтересів.

Ключові слова: гемангіома, діти, лікування, місцеві β -блокатори.

Successful experience of treatment of the infantile hemangioma of the critical localization zone with the local β -blockers

O.V. Bogomolets¹, D.S. Khapchenkova², R.V. Hryshchenko¹

¹Dr. Bogomolets Institute of Dermatology and Cosmetology, Kyiv, Ukraine

²Donetsk National Medical University, Lyman, Ukraine

Infantile hemangioma (IH) is the most common benign vascular tumor in infants and children under one year of age. 12% of children with IH have a tendency to develop dangerous complications, the development of which depends on the area of tumor localization, its size, growth rate, and the patient's age. Careful history taking and physical examination make it possible to verify IH located in critical localization zones (physiological openings, neck, palms and feet) where complications are most likely to develop and to choose the correct method of treatment in a timely manner. Difficulties may arise for the doctor when choosing between the appointment of local or systemic therapy with β -blockers when the IH is located in the critical localization zone.

Purpose — to present possibilities and successful experience of choosing between systemic and local treatment IH with β -blockers in the critical localization zone in a child.

Clinical case. 2-month-old boy's parents came to the clinic with complaints about the appearance of a bright red neoplasm in the area of the upper lip in the child, which appeared 6 days after birth and had a tendency to active increase and infiltration of soft tissue. After examining, a clinical diagnosis was made: infantile hemangioma in the critical localization zone (in the area of the skin of the upper lip) in the proliferation phase. Ultrasound diagnosis of the tumor with a special skin sensor made it possible to establish the depth of infiltration. Taking into account the localization of the tumor next to the vital opening, the rapid growth of the tumor, the risk of breast-feeding disruption due to tumor infiltration of soft tissues and the child's age, a decision was made to refer the child for further examination to rule out contraindications to the appointment of systemic β -blockers. During the follow-up examination, local treatment with the β -blocker propranolol was prescribed. During the next two weeks of using local β -blockers, the growth of the hemangioma stopped, ultrasound recorded the cessation of deep proliferation. According to the obtained results, the doctor made a decision to continue treatment with local β -blockers without switching to systemic treatment. An 8-month course of treatment with local β -blockers made it possible to achieve complete stabilization and further regression of the tumor with an excellent cosmetic effect.

Conclusions. Infantile hemangiomas are dangerous tumors in children of the first year of life and require careful observation and timely treatment. The article presents a clinical case of a child with critical localization IH, who was prescribed systemic β -blockers according to treatment protocols. In this case, the treatment with local β -blockers made it possible to obtain an excellent therapeutic and cosmetic effect. The research was carried out in accordance with the principles of the Helsinki Declaration. The informed consent of the patient was obtained for conducting the studies.

No conflict of interests was declared by the authors.

Keywords: hemangioma, children, treatment, local β -blockers.

Вступ

Серед судинних пухлин інфантильні гемангіоми (ІГ) є найчастішими доброякісними пухлинами м'яких тканин і виявляються у 4–5% немовлят та дітей першого року життя [5,7,9,12].

Частота виникнення ІГ зростає серед передчасно народжених дітей, уражуючи 22–30% немовлят із масою тіла менше 1000 г. Дівчата, особливо європейської раси, також перебувають у зоні ризику виникнення ІГ, а співвідношення до чоловічої статі коливається в межах від 3:1 до 5:1 [4].

Найтипівішими місцями локалізації ІГ є голова та шия, проте ІГ можуть виникати будь-де на шкірі або внутрішніх органах. ІГ проявляються характерним ростом (і можливою інволюцією) після народження, тоді як судинні мальформації є повністю сформованими на момент народження і залишаються відносно стабільними в клінічному перебігу. Згідно із сучасною класифікацією судинних аномалій, запропонованою Міжнародним товариством із вивчення судинних аномалій (International Society for the Study of Vascular Anomalies – ISSVA), ІГ належать до доброякісних судинних пухлин, які включають вроджені, веретенноклітинні, епітеліоїдні, дольчасті капілярні гемангіоми [8,12,13].

За глибиною та конфігурацією ІГ поділяють так [7]: *поверхнева* ІГ – яскраво-червона, часто у вигляді бруківки або гальки, судинна папула або бляшка; *глибока* ІГ – синьо-фіолетова або кольору шкіри підшкірна папула або вузлик, що стискається; *комбінована* ІГ – містить поверхневий та глибокий компонент, часто має вигляд поверхневої ІГ, яка розташована над глибокою ІГ.

Залежно від поширеності ІГ поділяють так: *локальна* ІГ – солітарна, ізольована ІГ, зазвичай у вигляді папули, бляшки або вузлика. *Сегментарна* ІГ – та, що локалізується на значній або цілій частині тіла (верхня або нижня кінцівка, половина обличчя тощо) із чіткими межами. *Мультифокальна* ІГ – численні окремі локальні ІГ, які не займають певної ділянки тіла. *Невизна-*

чені ІГ – ті, що не належать до жодної категорії, частково або повністю проліферують.

Поверхневі ІГ клінічно проявляються протягом перших кількох тижнів або місяців після народження, а глибокі ІГ потребують більше часу, щоб стати явними [3,11]. Доклінічними ознаками ІГ можуть бути слабка червона пляма, ділянка блідості шкіри внаслідок вазоспазму, гематомоподібні прояви або телеангіоектазії. Після латентного періоду, який може тривати протягом 1–3 тижнів, настає фаза проліферації. Швидка проліферація ІГ спостерігається впродовж перших місяців життя, а найбільш суттєвий її ріст – у період 2 тижнів – 6 місяців [1]. Після цього настає фаза стабілізації, з можливою інволюцією, яка зазвичай починається орієнтовно в межах першого року життя [10,15]. Зворотний розвиток ІГ характеризується зменшенням її випинання над рівнем шкіри, пом'якшенням і зміною кольору. У 90% дітей регресія ІГ завершується у віці до 4 років, натомість при глибокій ІГ вона повільніша і може тривати до 7–8 років. За відсутності будь-якого лікування в 70% дітей після регресії ІГ залишаються зміни шкіри у вигляді телеангіоектазій, надлишку фіброзно-жирової тканини та її дряблості внаслідок руйнування еластичних волокон [5,13,14].

До 12% дітей з ІГ схильні до розвитку ускладнень. Сегментарні, невизначені, великі та ІГ на обличчі, а також розташовані в ділянках критичної локалізації (фізіологічні отвори, шия, долоні та стопи) найбільш схильні до розвитку ускладнень (обструкція та функціональні порушення, виразкування, спотворення). Тип ускладнення залежить від локалізації та розміру гемангіоми, а також від віку дитини. При цьому сегментарні ІГ більш схильні до розвитку ускладнень (найчастіше виразкування) порівняно з локальними ІГ [6].

Ретельний збір анамнезу та фізикальне обстеження дають змогу встановити діагноз ІГ, насамперед поверхнево розташованих утворень. Ультрасонографія показана при глибоких, комбінованих і мультифокальних ІГ. У багатьох ді-

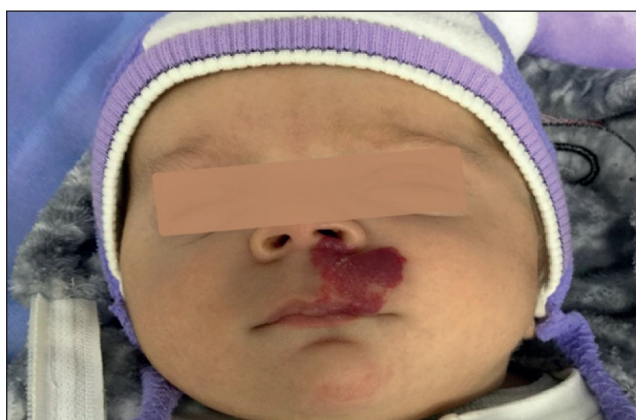

Рис. 1. Інфантильна гемангіома верхньої губи (первинний огляд)

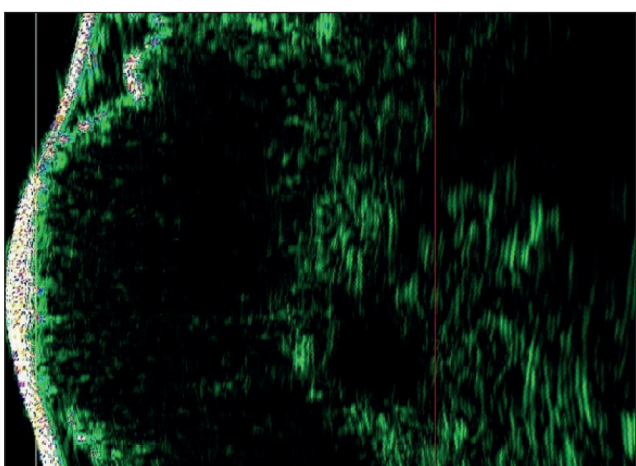


Рис. 2. Ультразвукове дослідження інфантильної гемангіоми (до початку лікування)

тей ІГ не можуть спонтанно регресувати, і більшість пухлин потребує лікування [2,7]. Клінічні керівництва з лікування ІГ рекомендують починати терапію упродовж першого місяця життя. Дослідження останніх років стосовно різних режимів і методів лікування ІГ, зокрема, пероральна, системна і місцева терапія, лазеротерапія та активне спостереження, впроваджені у практику лікування дітей з ІГ. Оскільки значна частина ІГ не може швидко регресувати, то показання до застосування різних методів лікування залежать від розмірів і локалізації ІГ, віку дитини, потенційного психосоціального впливу в майбутньому, а також від вибору батьків [5,10].

Мета дослідження — висвітлити можливості та успішний досвід вибору між системним і місцевим лікуванням β -блокаторами ІГ в зоні критичної локалізації в дитини.

Дослідження виконано відповідно до принципів Гельсінської декларації. Протокол дослідження ухвалено Локальним етичним комітетом усіх зазначених у роботі установ. На проведення досліджень отримано інформовану згоду батьків дитини.

Клінічний випадок

Пацієнт — дитина віком 2 місяці, чоловічої статі, батьки якої звернулися до клініки зі скаргами на появу яскраво-червоного новоутворення в ділянці верхньої губи дитини, яке активно збільшилося в розмірі. З *анамнезу життя* відомо, що дитина народилася від першої вагітності (перебіг вагітності — без особливостей), від перших нормальних пологів, з масою тіла 3100,0 г, довжиною при народженні 50 см, з оцінкою за шкалою Апгар 8–9 балів. Перебував на грудному вигодовуванні. Щеплення проведені відповідно до Календаря профілактичних щеплень в Україні. Алергологічний та спадковий анамнез не обтяжений. Контакт з інфекційними хворими виключений. З *анамнезу захворювання* відомо, що пляма рожевого кольору в дитини з'явилася за 6 днів після народження і протягом перших двох тижнів змінила колір на яскраво-червоний, збільшилася в об'ємі, мала тенденцію до активного збільшення та інфільтрації м'яких тканин, що і змусило батьків звернутися до лікаря.

Під час *об'єктивного обстеження* виявлено, що стан дитини задовільний. Дитина правильної статури, фізичний розвиток відповідає віковим показникам. Шкіра на неуражених ділянках звичайного кольору. У ділянці верхньої губи візуалізується гемангіома розміром 18×20 мм (рис. 1). Слизова оболонка ротової порожнини рожева, без елементів висипання. Носове дихання вільне. У легенях вислуховується пуерильне дихання, частота дихальних рухів — 16 за хвилину. Межі серця — у вікових діапазонах. Тони серця гучні, прискорені, частота серцевих скорочень — 110 за хвилину, систолічний шум на верхівці та V точці. Серцева діяльність ритмічна. Живіт м'який при пальпації, безболісний, печінка та селезінка не збільшені. У клінічному аналізі крові та загальному аналізі сечі — без патологічних змін. За результатами *ультразвукового дослідження (УЗД)* ІГ спеціальним шкірним датчиком із частотою 22 МГц на апараті «DUB cutis» зафіксована глибина інвазії пухлини для подальшого спостереження та коригування лікування в динаміці (рис. 2), а за даними УЗД серця, органів черевної порожнини патологічні зміни не виявлені.

На підставі об'єктивного огляду встановлено діагноз інфантильної гемангіоми шкіри верхньої губи у фазі активної проліферації, критичної локалізації. Враховуючи локалізацію пухлини поряд із життєво важливим отвором, швидкій

ріст пухлини, ризик порушення грудного вигодування у зв'язку з інфільтрацією пухлиною м'яких тканин і віком дитини, прийнято рішення про направлення дитини на дообстеження для виключення протипоказань до призначення системних β -блокаторів. На період проведення дообстеження призначено місцеве лікування маззю, що містить β -блокатор пропранолол, шляхом нанесення її на уражену ділянку тричі на добу. Однак протягом двох наступних тижнів застосування місцевих β -блокаторів відбулося припинення росту гемангіоми, за допомогою УЗД констатовано припинення глибокої проліферації. Відповідно до отриманих результатів лікарем прийнято рішення про продовження лікування місцевими β -блокаторами без переходу на системну терапію. Під час четвертого курсу застосування вищезазначеного лікування пляма мала рожевий колір, зменшилася за розміром, відбулося часткове висвітлення гемангіоми (рис. 3).

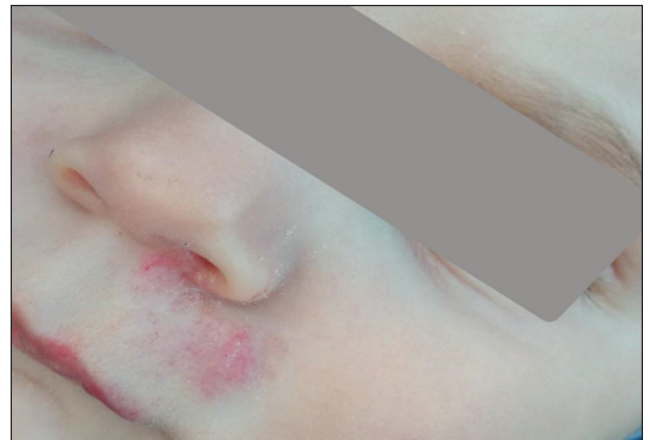

Рис. 3. Ефект після тримісячного курсу лікування

Контрольні огляди дитини проводилися кожні два тижні до віку 4 місяців, далі — один раз на місяць до повного розсмоктування пухлини. УЗД пухлини виконувалося один раз на два-три місяці. Восьмимісячний курс місцевого лікування β -блокаторами дав змогу досягнути повної стабілізації та подальшого регресу пухлини. На момент огляду через 8 місяців визначалося повне висвітлення гемангіоми (рис. 4), на шкірі на тлі лікування спостерігалось лущення шкіри, шкіра обличчя після курсу лікування залишилася без косметичних дефектів. На УЗД відмічалось зменшення інфільтрації та розміру пухлини, що допомагало коригувати лікування та оптимально обирати концентрацію мазі (рис. 5).

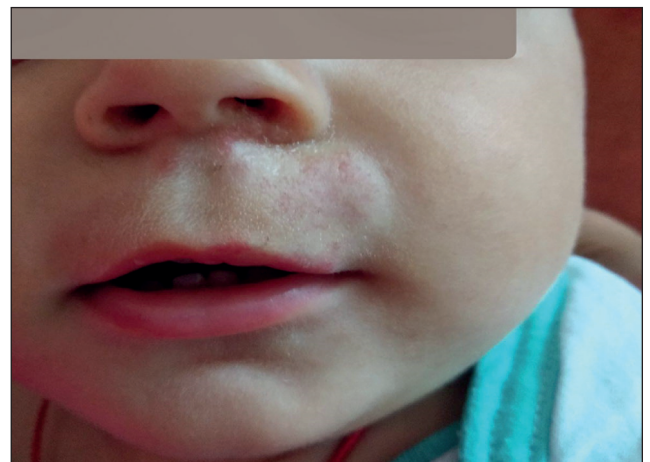


Рис. 4. Інфантильна гемангіома після восьмимісячного курсу лікування маззю, що містить β -блокатор пропранолол

Обговорення та висновки

Інфантильні гемангіоми, незважаючи на простоту верифікації, потребують ретельного та регулярного спостереження з використанням УЗД пухлини спеціальним датчиком для шкіри. УЗД є безпечним та ефективним методом дослідження ІГ у немовлят і дітей першого року життя, дає змогу чітко визначати глибину ураження тканин у фазу проліферації ІГ та оцінити ефективність місцевого лікування в динаміці. Місцеві β -блокатори є ефективним та безпечним методом лікування ІГ у дітей та немовлят. Місцеві β -блокатори можна застосовувати в разі швидкопроліферуючих ІГ критичної локалізації.




Рис. 5. Ультразвукове дослідження інфантильної гемангіоми після восьмимісячного курсу лікування (візуалізуються залишкові явища гемангіоми)

Враховуючи поширеність вищеописаної судинної пухлини, лікарям різних спеціальностей

необхідно знати не тільки клінічний перебіг і можливість виникнення ускладнень інфантильних гемангіом, але й різноманітність методик лікування пухлини. Використання індивідуального підходу в кожному клінічному випадку сприятиме зростанню комплайенса та підвищенню якості життя пацієнтів у майбутньому.

Автори заявляють про відсутність конфлікту інтересів.

REFERENCES/ЛІТЕРАТУРА

1. Bauland CG, Luning TH, Smit JM et al. (2011). Untreated hemangiomas: growth pattern and residual lesions. *Plast Reconstr Surg.* 127 (4): 1643–1648. doi: 10.1097/PRS.0b013e318208d2ac.
2. Chen ZY, Wang QN, Zhu YH et al. (2019). Progress in the treatment of infantile hemangioma. *Ann Transl Med.* 7 (22): 692. doi: 10.21037/atm.2019.10.47.
3. Darrow DH, Greene AK, Mancini AJ, Nopper AJ. (2015). Section on Dermatology, Section on Otolaryngology-Head and Neck Surgery, and Section on Plastic Surgery. Diagnosis and management of infantile hemangioma: executive summary. *Pediatrics.* 136 (4): 786–791. doi: 10.1542/peds.2015–2482.
4. Ding Y, Zhang JZ, Yu SR et al. (2020). Risk factors for infantile hemangioma: a meta-analysis. *World J Pediatr.* 16 (4): 377–384. doi: 10.1007/s12519-019-00327-2.
5. Gorbatyuk OM. (2019). Hemangiomas in infants: modern therapeutic tactic. *Neonatology, surgery and perinatal medicine.* IX; 2 (32): 67–72. [Горбатьук ОМ. (2019). Гемангіоми у немовлят: сучасна лікувальна тактика. *Неонатологія, хірургія та перинатальна медицина.* IX; 2 (32): 67–72]. doi: 10.24061/2413-4260.IX.2.32.2019.10.
6. Haggstrom AN, Drolet BA, Baselga E et al. (2006). Prospective study of infantile hemangomas: clinical characteristics predicting complications and treatment. *Pediatrics.* 118 (3): 882–887. doi: 10.1542/peds.2006-0413.
7. Harter N, Mancini AJ. (2019). Diagnosis and management of infantile hemangiomas in the neonate. *Pediatr Clin North Am.* 66 (2): 437–459. doi: 10.1016/j.pcl.2018.12.011.
8. International Society for the Study of Vascular Anomalies. (2014). ISSVA classification of vascular anomalies. Accessed: April 2015. URL: issva.org/classification.
9. Konoplytskyi DV. (2019). Minimally-invasive treatment of hemangioma for children. *Paediatric Surgery. Ukraine.* 1(62): 11–17. [Коноплицький ДВ. (2019). Малоінвазивне лікування гемангіом у дітей. *Хірургія дитячого віку.* 1(62): 11–17]. doi: 10.15574/PS.2019.62.11.
10. Krowchuk DP, Frieden IJ, Mancini AJ et al. (2019). Clinical practice guideline for the management of infantile hemangiomas. *Pediatrics.* 143 (1): e20183475. doi: 10.1542/peds.2018-3475.
11. Leaute-Labreze C, Harper JI, Hoeger PH. (2017). Infantile haemangioma. *Lancet.* 390 (10089): 85–94. doi: 10.1016/S0140-6736(16)00645-0.
12. Pereyaslov AA. (2019). Modern classification of hemangiomas. *Paediatric Surgery. Ukraine.* 2(63): 73–78. [Переяслов АА. (2019). Сучасна класифікація гемангіом. *Хірургія дитячого віку.* 2(63): 73–78]. doi: 10.15574/PS.2019.62.73.
13. Pereyaslov AA, Rybalchenko VF, Losev OO. (2020). Infantile hemangioma. *Paediatric Surgery. Ukraine.* 3 (68): 48–57. [Переяслов АА, Рибальченко ВФ, Лосев ОО. (2020). Інфантильна гемангіома. *Хірургія дитячого віку.* 3 (68): 49–57]. doi: 10.15574/PS.2020.68.49.
14. Rybalchenko V, Rusak P, Shevchuk D, Rybalchenko I, Konoplytsky D. (2020). Evolution of hemangioma's treatment strategy in children and the contribution of domestic scientists. *Paediatric Surgery. Ukraine.* 1(66):64–71. [Рибальченко ВФ, Русак ПС, Шевчук ДВ, Рибальченко ІГ, Коноплицький ДВ. (2020). Еволюція лікувальної стратегії гемангіом у дітей та внесок вітчизняних науковців. *Хірургія дитячого віку.* 1(66): 64–71]. doi: 10.15574/PS.2020.66.64.
15. Smith CJF, Friedlander SF, Guma M et al. (2017). Infantile hemangiomas: an updated review on risk factors, pathogenesis, and treatment. *Birth Defects Res.* 109 (11): 809–815. doi: 10.1002/bdr2.1023.

Відомості про авторів:

Богомолець Ольга Вадимівна — д.мед.н., проф., лікар-дерматолог. Приватне підприємство «Інститут дерматокосметології доктора Богомолець». Адреса: м. Київ, бульв. Т. Шевченка, 26/4Б.

Халченкова Дар'я Сергіївна — лікар-педіатр, дитячий кардіоревматолог, асистент каф. анатомії людини Донецького НМУ. Адреса: м. Лиман, вул. Привокзальна, 27. <https://orcid.org/0000-0002-5965-9905>.

Грищенко Роман Вадимович — лікар-дерматолог, онколог, лікар ультразвукової діагностики. Приватне підприємство «Інститут дерматокосметології доктора Богомолець». Адреса: м. Київ, бульв. Т. Шевченка, 26/4Б.

Стаття надійшла до редакції 01.08.2022 р., прийнята до друку 20.10.2022 р.