

УДК 616.15-006.446.2-053.2-07-08:616.24-002.5

**О.І. Дорош^{1,2}, Ю.О. Летц³, І.П. Мелько^{1,4}, І.П. Цимбалюк—Волошин¹,
Б.С. Романишин¹, О.В. Лига^{1,2}**

Успішне лікування легеневого туберкульозу в дитини, хворої на гостру промієлоцитарну лейкемію, на тлі інтенсивної хіміотерапії

¹КНП Львівської обласної ради «Західноукраїнський спеціалізований дитячий медичний центр», Україна

²Львівський національний медичний університет імені Данила Галицького, Україна

³КНП Львівської обласної ради «Львівський регіональний фтизіопульмонологічний клінічний лікувально-діагностичний центр», Україна

⁴Центр медичних інновацій NOVO, м. Львів, Україна

Modern Pediatrics. Ukraine. (2021). 6(118): 44-54. doi 10.15574/SP.2021.118.44

For citation: Dorosh O.I., Letz Yu.O., Melko I.P., Tsybalyuk-Voloshin I.P. et al. (2021). Successful treatment of pulmonary tuberculosis in a child with acute promyelocytic leukemia, on the background of intensive chemotherapy. Modern Pediatrics. Ukraine. 6(118): 44-54. doi 10.15574/SP.2021.118.44

Схильність пацієнтів із гострою лейкемією (ГЛ) до різноманітних інфекційних ускладнень є відомим фактом. Причиною є зниження імунітету як унаслідок основного захворювання, так і через застосування імуносупресивної цитостатичної та радіотерапії. Туберкульозні інфекції (ТІ) є серйозними та небезпечними для життя ускладненнями в пацієнтів зі злоякісними гематологічними розладами та в реципієнтів після трансплантації гемопоетичних стовбурових клітин. Верифікація туберкульозу (ТБ) часто затримується в пацієнтів із гематоонкологічними захворюваннями як через низький показник підозри, так і через пошук інших інфекційних ускладнень. Саме ТІ з ураженням дихальної системи є найпоширенішими ускладненнями в імунологічно скомпрометованих хворих. При гострій лейкемії ТБ-процес може бути недооцінений через негативні тести на мікобактерії туберкульозу (МБТ). Також пацієнтам із неоплазіями часто призначають антибактерійні середники, такі як амікацин та фторхінолони, що також є ефективними в лікуванні ТІ.

Наведено **клінічний випадок**, у якому в 10-річного хлопчика під час індукційної хіміотерапії з приводу гострої промієлоцитарної лейкемії (ГПЛ) встановлено діагноз ТБ легень, дисеміновану форму, ускладнену гідротораксом. З діагностичною метою проведено неодноразові пункції плевральної порожнини з дренажуванням патологічного випоту та діагностично-санітарну бронхоскопію, були підозри на бактерійну пневмонію, системний мікоз. Діагноз ТБ верифіковано на підставі позитивного ПЛР-тесту на ТБ, молекулярно-генетичного дослідження харкотиння, промивних вод бронхів на наявність геному МБТ без стійкості до рифампіцину, мікроскопії харкотиння, тоді як результат посіву харкотиння та плевральної рідини на МБТ був негативним. Лікування ТБ-процесу виконано одночасно з інтенсивною цитостатичною терапією AML-BFM 2004 без редуції дози цитостатиків. Дитині призначено інтенсивну туберкулоцистатичну терапію 4 препаратами (рифампіцин+ізоніазид+піразинамід+інбутол) упродовж 3 місяців, а згодом — підтримувальну протитуберкульозну хіміотерапію двома препаратами протягом 4 місяців (рифампіцин+ізоніазид) із позитивним ефектом.

Описаний випадок вказує на необхідність ранньої підозри ТБ у пацієнтів, які отримують лікування з приводу ГЛ. Результати дослідження свідчать, що протипухлинна хіміотерапія не є перешкодою ефективному лікуванню ТБ. Пацієнт перебуває в стадії ремісії ГПЛ та ТБ упродовж 21 місяця.

Дослідження виконано відповідно до принципів Гельсінської декларації. На проведення досліджень отримано інформовану згоду батьків дитини.

Автори заявляють про відсутність конфлікту інтересів.

Ключові слова: гостра промієлоцитарна лейкемія, туберкульоз, цитостатична терапія, діти.

Successful treatment of pulmonary tuberculosis in a child with acute promyelocytic leukemia, on the background of intensive chemotherapy

O.I. Dorosh^{1,2}, Yu.O. Letz³, I.P. Melko^{1,4}, I.P. Tsybalyuk—Voloshin¹, B.S. Romanishyn¹, O.V. Lyha^{1,2}

¹CNE of Lviv regional council «Western Ukrainian Specialized Pediatric Medical Centre», Ukraine

²Danylo Halytsky Lviv National Medical University, Ukraine

³CNE of Lviv regional council «Lviv Regional Phthisiopulmonary Clinical Center», Ukraine

⁴Center for Medical Innovations NOVO, Lviv, Ukraine

The predisposition of patients with acute leukemia (AL) to various infectious complications is a well-known fact. The reason is a decrease in immunity due to the underlying disease and due to the use of immunosuppressive cytostatic and radiotherapy. Tuberculosis infections (TIs) are serious and life-threatening complications in patients with malignant hematological disorders and recipients after hematopoietic stem cell transplantation. Verification of tuberculosis (TB) is often delayed among patients with hematooncological diseases due to low suspicion and due to the search for other infectious complications. Those with the involvement of the respiratory system are the most common complications in immunologically compromised patients. In acute leukemia, the TB process may have been underestimated, due to negative tests for mycobacterium tuberculosis (MBT), and patients with neoplasia are often prescribed antibacterial agents such as amikacin and fторchinelones, which are also effective against TI.

We describe a 10-year-old boy who was diagnosed with pulmonary tuberculosis, a disseminated form complicated by hydrothorax, during induction chemotherapy for acute promyelocytic leukemia (APL). For diagnostic purposes, repeated punctures of the pleural cavity with drainage of pathological effusion and diagnostic and remedial bronchoscopy were performed, bacterial pneumonia and systemic mycosis were suspected. The diagnosis of TB was verified on the basis of positive PCR test for TB, molecular genetic study of sputum, bronchial lavage for the presence of genome of MBT without resistance to rifampicin, sputum microscopy, while sputum culture and pleural fluid were negative for MBT. TB treatment was co-administered with AML-BFM 2004 intensive cytostatic therapy without dose reduction of cytostatics. The child was prescribed intensive tuberculostatic therapy with 4 drugs (rifampicin+isoniazid+pyrazinamide+inbutol) for 3 months and subsequent maintenance antituberculous chemotherapy with two drugs for 4 months (rifampicin+isoniazide).

With this analysis, we advocate the need for early suspicion of TB in patients receiving treatment for AL. The results of our study suggest that antitumor chemotherapy is not an obstacle to effective TB-treatment. The described patient is in remission of AML and TB for 21 months.

The research was carried out in accordance with the principles of the Helsinki declaration. The informed consent of the patient was obtained for conducting the studies.

No conflict of interest was declared by the authors.

Key words: acute promyelocytic leukemia, tuberculosis, cytostatic therapy, children.

Успешное лечение легочного туберкулеза у ребенка с острой промиелоцитарной лейкемией на фоне интенсивной химиотерапии

О.И. Дорош^{1,2}, Ю.О. Летц³, И.П. Мелько^{1,4}, И.П. Цымбалюк—Волошин¹, Б.С. Романышин¹, О.В. Лыга^{1,2}

¹КНП Львовского областного совета «Западноукраинский специализированный детский медицинский центр», Украина

²Львовский национальный медицинский университет имени Данила Галицкого, Украина

³КНП Львовского областного совета «Львовский региональный фтизиопульмонологический клинический лечебно-диагностический центр», Украина

⁴Центр медицинских инноваций NOVO, г. Львов, Украина

Склонность пациентов с острой лейкемией (ОЛ) к различным инфекционным осложнениям является известным фактом. Причина заключается в снижении иммунитета, как вследствие основного заболевания, так и из-за применения иммуносупрессивной цитостатической и радиотерапии. Туберкулезная инфекция (ТИ) является серьезным и опасным для жизни осложнением у пациентов со злокачественными гематологическими заболеваниями и у реципиентов после трансплантации гемопоэтических стволовых клеток. Верификация туберкулеза (ТБ) часто задерживается у пациентов с гематоонкологическими заболеваниями, как из-за низкого показателя подозрения, так и из-за поиска других инфекционных осложнений. Именно ТИ с задействованием дыхательной системы являются наиболее распространенными осложнениями у иммунологически скомпрометированных больных. При ОЛ ТБ-процесс может быть недооцененным из-за негативных тестов на микобактерии туберкулеза (МБТ). Также пациентам с неоплазиями часто назначаются антибактериальные препараты, такие как амикацин и фторхинолоны, которые также эффективны в лечении ТИ.

Представлен **клинический случай**, при котором у 10-летнего мальчика во время индукционной химиотерапии по поводу острой промиелоцитарной лейкемии (ОПЛ) установлен диагноз ТБ легких, диссеминированная форма, осложненная гидротораксом. С диагностической целью неоднократно проведены пункции плевральной полости с дренированием патологического выпота и лечебно-санационная бронхоскопия. У больного подозревали бактериальную пневмонию, системный микоз. Диагноз ТБ верифицирован на основании положительного ПЦР-теста на ТБ, молекулярно-генетического исследования мокроты, промывных вод бронхов на наличие генома МБТ без устойчивости к рифампицину, микроскопия мокроты, тогда как результат посева мокроты и плевральной жидкости на МБТ был отрицательным. Лечение ТБ-процесса проведено одновременно с интенсивной цитостатической терапией AML-BFM 2004 без редукции дозы цитостатиков. Ребенку назначена интенсивная туберкулостатическая терапия, включающая 4 препарата (рифампицин+изониазид+пиразинамид+инбутол) в течение 3 месяцев, а впоследствии — поддерживающая противотуберкулезная химиотерапия двумя препаратами в течение 4 месяцев (рифампицин+изониазид) с положительным эффектом.

На основании представленного клинического случая считаем целесообразным раннее подозрение ТБ у пациентов, получающих лечение по поводу ОЛ. Результаты исследования свидетельствуют, что противоопухолевая химиотерапия не является препятствием для эффективного лечения ТБ. Данный пациент пребывает в стадии ремиссии относительно ОПЛ и ТБ в течение 21 месяца.

Исследование выполнено в соответствии с принципами Хельсинкской декларации. На проведение исследований получено информированное согласие родителей ребенка.

Авторы заявляют об отсутствии конфликта интересов.

Ключевые слова: острая промиелоцитарная лейкемия, туберкулез, цитостатическая терапия, дети.

Вступ

Туберкульозні інфекції (ТИ) є серйозними та небезпечними для життя ускладненнями в пацієнтів зі злоякісними гематологічними розладами та реципієнтів після трансплантації гемопоетичних стовбурових клітин (ТГСК) [2,3,5,7,43]. В Україні щорічно реєструють близько 800 випадків ТБ у дітей та підлітків, з яких майже половина мають хіміорезистентну форму хвороби. Ці цифри відображають загальну напружену епідемічну ситуацію щодо ТБ у країні. ТБ входить до 10 найпоширеніших причин смертності у світі, хоча ця патологія є виліковною. Велике значення мають для доброго прогнозу вчасна діагностика, ранній початок протитуберкульозної терапії та дотримання повного курсу комбінованого лікування, тоді як затримка лікування, опірність до медикаментів і наявність міліарних форм інфекції пов'язані з поганим прогнозом і високим рівнем смертності. Протитуберкульозна хіміотерапія (ХТ) у пацієнтів із гематологічними злоякісними пухлинами та в реципієнтів після ТГСК дає добрі результати.

Описано успішне лікування ТБ у десятирічного хлопчика одночасно з інтенсивною протокольною цитостатичною та профілактичною променевою терапією центральної нервової системи (ЦНС) у повному обсязі.

Дослідження виконано відповідно до принципів Гельсінської декларації. На проведення досліджень отримано інформовану згоду батьків дитини.

Клінічний випадок

Хлопчик віком 10 років госпіталізований 09.01.2020 до відділення гематології та інтенсивної хіміотерапії КНП Львівської обласної ради «Західноукраїнський спеціалізований дитячий медичний центр» зі скаргами на підвищення температури тіла до фебрильних цифр, кровотечу з рота, множинні геморагічні висипання, біль голови. Анамнез хвороби: захворів, зі слів батька, за 3 дні до госпіталізації. Хвороба дебютувала з цефалгії, запаморочення, перестав ходити, не вставав на ноги. Згодом виникла гіпертермія. За результатами аналізу крові, сімейний лікар скерував пацієнта до гематолога. Дитина госпіталізована до вищезазначеного медичного закладу з діагнозом «Гостра лейкемія». Анамнез життя: дитина від 3 доношеної вагітності, травма в пологах — кефалогема та перелом ключиці, маса тіла при народженні — 3900 г, зростав і розвивався добре. Анамнез спадковий не обтяжений, алергологічний анамнез — сімейна непереносимість цефазоліну. Профілактичні щеплення: лише БЦЖ № 1 у періоді новонародженості, інших

профілактичних щеплень не отримав. На момент госпіталізації об'єктивно: загальний стан дуже тяжкий, зумовлений загальною інтоксикацією, проявами активної кровотечі. У дитини ознаки гіпотрофії, маса тіла – 28 кг ($\sigma=5$), зріст – 134 см ($\sigma=50$). Шкірні покриви бліді, множинні петехії, гематоми та екхімози на шкірі тулуба та кінцівок. Кровотеча зі слизової оболонки ротової порожнини. Губи рясно відкриті свіжою кров'ю. На слизовій оболонці ротової порожнини – множинні геморагії. Параорбітальна гематома зліва. Артралгії з формуванням контрактур у суглобах лівої ноги. Накульгує на ліву ногу. Осалгії відсутні. Периферичні лімфовузли не збільшені. Гострий риніт. Над легеньми жорстке дихання, ослаблене зліва, частота дихання – 28/хв, SpO_2 – 96%. Тони серця звучні, частота серцевих скорочень – 151/хв, артеріальний тиск – 90/50 мм рт. ст. Живіт піддутий, не болючий, перистальтика гіперактивна. Печінка +2 см, селезінка не пальпується з-під краю реберної дуги. Випорожнення з тенденцією до закріпів. Менінгеальні симптоми відсутні. Вогнищевих змін ЦНС не виявлено. Загальний аналіз крові: еритроцити (Ер) – $2,33 \times 10^{12}$ /л, гемоглобін (Гб) – 67,0 г/л, ретикулоцити (Рет) – 0,0%, лейкоцити (Лейк) – $5,18 \times 10^9$ /л, гемоглобін (Гб) – 67,0 г/л, ретикулоцити (Рет) – 0,0%, лейкоцити (Лейк) – $5,18 \times 10^9$ /л, лейкоцитарна формула: мієлоцити (мц) – 1,0%, бласти – 88,0%, еозинофільні нейтрофіли (е) –

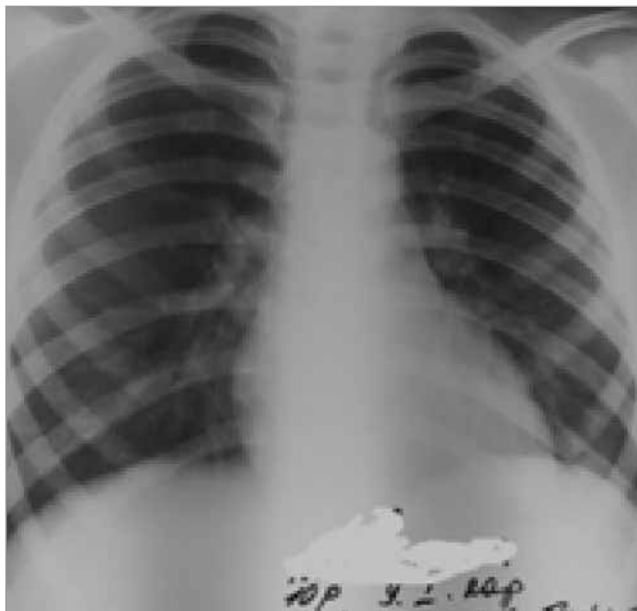

Рис. 1. РТГ ОГК від 09.01.2020. Зліва над склепінням діафрагми – вогнище ущільненої легеневої тканини, корінь помірно розширений за рахунок лімфовузла, правий корінь мало структурний

0,0%, паличкоядерні (п) – 0,0%, сегментоядерні (с) – 1,0%, лімфоцити (л) – 10,0%, моноцити (м) – 0,0%, тромбоцити (Тр) – $5,0 \times 10^9$ /л, швидкість осідання еритроцитів – 26,0 мм/год. У біохімічному аналізі крові – підвищення рівня сечовини 9,1 ммоль/л, лактатдегідрогенази – 299,0 МО/л, С-реактивного протеїну – 112,81 мг/л, інші показники – у межах норми. Клітинний та гуморальний імунітет – без змін. У коагулограмі активований частковий тромбопластиновий час – 31,3 с, протромбіновий час – 22,3 с, протромбіновий індекс – 62,0%, фібриноген – 0,47 г/л, етаноловий, тест (++) . Мієлограма (09.01.2020): кістковий мозок нормоцелюлярний. Усі паростки гемопоезу редуковані через субтотальну бласттрансформацію. Еритропоез – 0,3%, л – 12,7%, промієлоцити (прмц) – 8,7%, мц – 1,3%, метамієлоцити (мтмц) – 0,3%, п – 0,0%, с – 0,0%, е – 0,0%, базофільні (б) – 0,3%, м – 0,7%, бласти – 75,7%. Імунофенотипування бластних клітин кісткового мозку CD3 – 0,0%, CD4 – 75,0%, CD5 – 0,0%, CD2 – 89,0%, CD7 – 0,0%, CD8 – 0,0%, CD19 – 0,0%, CD20 – 0,0%, CD22 – 0,0%, cCD79a – 0,0%, CD10 – 0,0%, CD45 – 100,0%, CD34 – 50,0%, CD38 – 93,0%, CD56 – 0,0%, CD13 – 81,0%, CD33 – 98,0%, CD15 – 97,0%, CD14 – 0,0%, CD11c – 0,0%, CD64 – 0,0%, CD117 – 85,0%, HLA-DR – 0,0%, CD16 – 0,0%, MPO – 95,0%, Anti-TdT – 0,0%. Молекулярно-генетичне дослідження бластів кісткового мозку: не виявлено FLT3 (FLT3-ITD) мутації, виявлено $t(15;17)(q24;q21)$ PML/RARa. PML/RARa у 87,0% клітин, картина гібридизації: $nuc ish 15q22(PMLx3)17q21.1 (RARax3) (PMLconRARax2)[87/100]$. Рентгенографія органів грудної клітки (РТГ ОГК) від 09.01.2020 (рис. 1): зліва над склепінням діафрагми – вогнище ущільненої легеневої тканини, корінь помірно розширений за рахунок лімфовузла, правий мало структурний, діафрагма чітка на рівні 5-го ребра. Косто-діафрагмальні синуси вільні. Середостіння не змінене. Обстеження на інфекційну панель у крові від 13.01.2020: герпес типу 1/2 IgG 193,67 МО/мл, IgM(-), герпес типу 3 IgG 1,17, IgM 0,75 МО/мл, герпес типу 6 IgG 284,56 МО/мл, CMV IgG 154,24 МО/мл, IgM(-), *H. pylori* IgG 16,878 МО/мл, EBV IgG-EA (-), EBV IgM-VCA (-), EBV IgG-EBNA 76,165 МО/мл, HBV DNA(-), HCV RNA(-), ПЛР: герпес типу 1/2, герпес типу 3, герпес типу 6, EBV, CMV(-). Ультразвукове дослідження: у плевральному синусі зліва – проша-

рок випоту до 15 мм, збільшення печінки, у проекції воріт селезінки — два лімфатичні вузли до 9 мм, стінка миски та синуси лівої нирки помірно ущільнені. Ехокардіографія: фракція викиду міокарда — 65,0%. Помірна дилатація лівих камер серця. Динамічна недостатність мітрального клапана. Надлишкова рідина в перикарді. Офтальмолог: Vis OD 1,0 OS 1,0; оптичні середовища прозорі; очне дно: диски зорових нервів блідо-рожеві; межі чіткі; артеріоли звичайного калібру; венули помірно розширені. Невролог: обвід голови — 55 см; параорбітальна гематома зліва та множинні геморагії на шкірі; на момент огляду вогнищевої симптоматики не виявлено; позитивний симптом Керніга; рефлекс рефлекси D=S, дещо знижені. Магнітно-резонансна томографія голови з в/в контрастом (13.01.2020) — без змін.

Діагностовано гостру мієлоїдну лейкемію (ГМЛ), промієлоцитарний варіант (за FAB-класифікацією — варіант М3). 10.01.2020 дитині розпочато протокольне лікування, циторедуктивна префаза AML-BFM 2004. У ніч з 10.01.2020 на 11.01.2020 (1-ша доба цитостатичного лікування) спостерігалось різке погіршення загального стану, яке проявлялось мозковою неврологічною симптоматикою: галюцинації, сплутання мови, оглушеність. Знизився темп діурезу. Налагоджено дегідративну інтенсивну терапію. Стан дитини поліпшився. Незважаючи на інтенсивну гемостатичну корегувальну терапію, утримувалася глибока стійка тромбоцитопенія та коагулопатія споживання з високим ризиком розвитку геморагічних ускладнень. На тлі циторедуктивної префази цитозаром і тіогуаніном (10.01.2020–15.01.2020) не досягнуто циторедукції, наростала абсолютна кількість бластів, зросли гепато- та спленомегалія. З 16.01.2020 розпочато індукцію АІЕ. 19.01.2020 (на 4-ту добу) спостерігалось різке погіршення стану з наростанням дихальної і серцево-судинної недостатності зі зниженням SpO₂ до 88%. ХТ припинено за життєвими показаннями. 19.01.2020 дитину переведено до відділення анестезіології та інтенсивної терапії, де пацієнт перебував до 27.01.2020. На РТГ ОГК 20.01.2020 виявлено лівобічний гідроторакс, ліва легеня колабована. Видимі відділи правої легені зниженої пневматизації, корені: правий — структурний, лівий не візуалізувався. Діафрагма: лівий купол не візуалізувався. Діафрагмальні синуси: лівий не візуалізувався. Розмі-

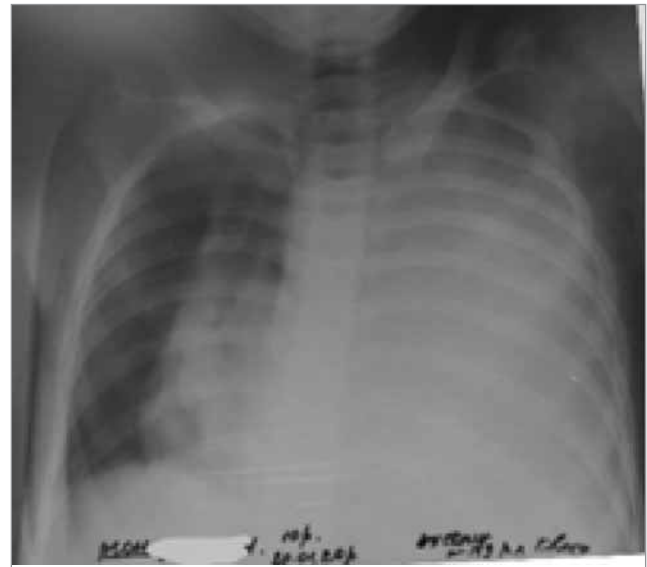


Рис. 2. РТГ ОГК від 20.01.2020. Лівобічний гідроторакс, ліва легеня колабована. Видимі відділи правої легені зі зниженою пневматизацією. Правий корінь структурний, лівий не візуалізується. Лівий купол діафрагми не візуалізується. Середостіння різко зміщене вправо

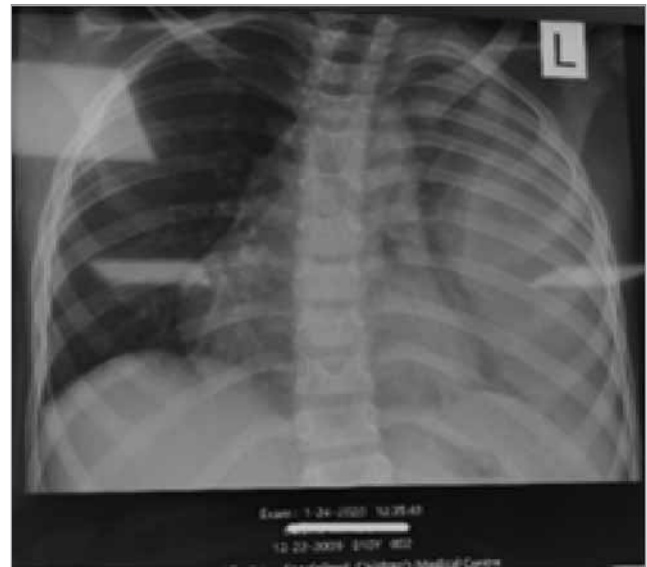

Рис. 3. РТГ ОГК від 24.01.2020. Лівобічний осумкований гідроторакс

ри, конфігурація серця, аорти контур лівого шлуночка не візуалізувалися. Середостіння різко зміщене вправо (рис. 2).

Двічі проведено пункцію плевральної порожнини (20.01.2020 і 22.01.2020) із дренажуванням випоту 800,0 мл і 600,0 мл відповідно. В аналізі плевральної рідини (20.01.2020) — цитологічно клітини крові, макрофаги. Проба Рівальда позитивна, загальний білок — 52,0 г/л, глюкоза — 4,4 ммоль/л, хлориди — 96,0 ммоль/л. У мікробіологічному посіві плевральної рідини виявлено *Flavimonas oryziha-*

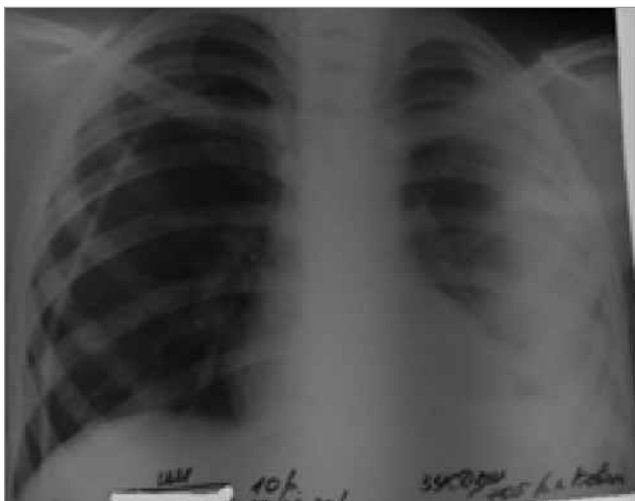

Рис. 4. РТГ ОГК від 21.02.2020. Лівобічна бронхопневмонія. Лівобічний осумкований гідроторакс

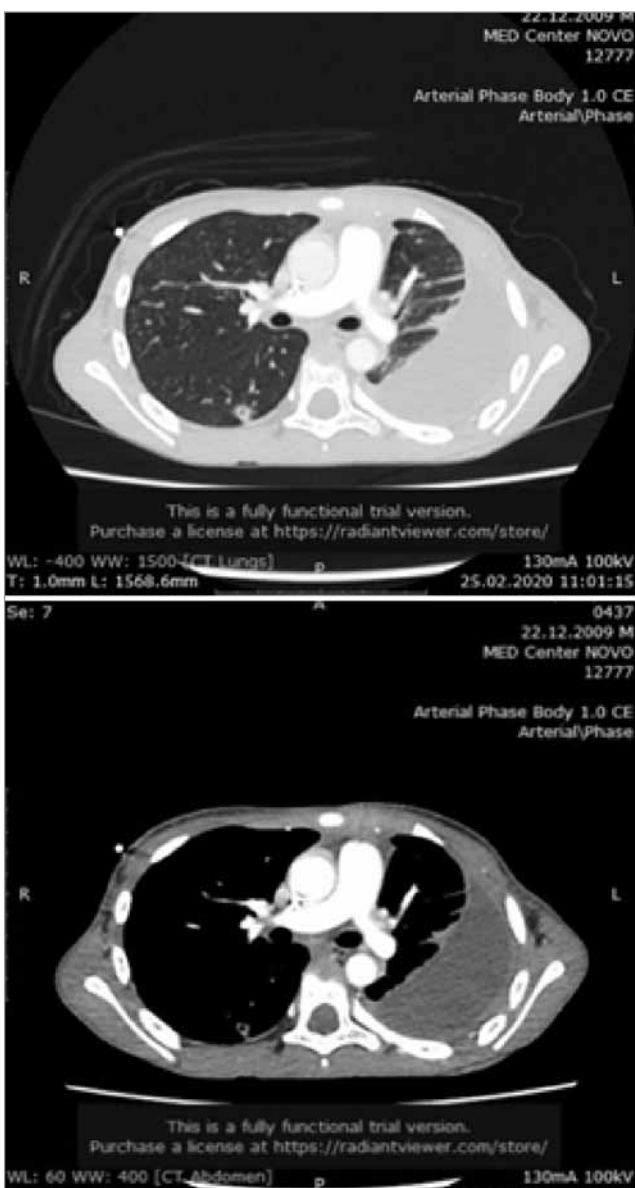


Рис. 5. КТ від 25.02.2020. Справа в нижній частці S6 — субплевральне вогнище з центральною порожниною та лінійними тяжимами по периферії. Лівобічний гідроторакс із компресійними ателектазами задніх відділів обох часток легені

tans. РТГ ОГК у динаміці (24.01.2020): легеневі поля — зліва паракостально від рівня переднього відрізка I ребра візуалізувалася високо інтенсивна ділянка затемнення лінзоподібної форми, що широкою стороною основи прилягає до грудної клітки. Ліва легеня компресована, видимі її відділи мали знижену пневматизацію. Корені: правий перекритий серединною тінню. Лівий чітко не візуалізувався. Діафрагма: лівий купол відтиснутий донизу. Діафрагмальні синуси: лівий чітко не візуалізувався. Конфігурація серця: контур аорти лівого шлуночка не візуалізувався. Середостіння різко зміщене вправо. Лівобічний осумкований гідроторакс (рис. 3).

Для забезпечення постійного венозного доступу для інтенсивної терапії 29.01.2020 імплантовано венозний катетер Broviac 6.6 Fr під загальною анестезією та виконано люмбальну пункцію. У лікворі змін не було. 30.01.2020 відновлено ХТ-індукцію АІЕ до 04.02.2020. ХТ проводилася на тлі інтенсивної антибактерійної та протигрибкової терапії та супроводжувалася нудотою та блюванням. 21.02.2020 спостерігалось повторне наростання явищ ДН. Збільшилася зона ослабленого дихання зліва. Виконано РТГ ОГК (рис. 4), на якій виявлено лівобічну бронхопневмонію, лівобічний осумкований гідроторакс.

На комп'ютерній томографії (КТ) від 25.02.2020 — картина, характерна для одного вогнищового ураження нижньої частки (S6) правої легені з порожниною лівобічного гідротораксу, з компресійними ателектазами задніх відділів обох часток легені (рис. 5).

Запідозрено грибокве ураження. 26.02.2020 проведено повторну пункцію плевральної порожнини з дренуванням 250 мл випоту. Аналіз плевральної рідини від 26.02.2020: проба Рівальда позитивна; цитоспін клітини крові, поодинокі клітини мезотелію; посів росту не дав. Загальний білок — 43,4 г/л, глюкоза — 3,09 ммоль/л, лактатдегідрогеназа — 715,0 МО/л, хлориди — 108,0 ммоль/л. ПЛР-тест на ТБЦ слабо позитивний. Мікроскопія харкотиння на МБТ від 27.02.2020 від'ємна. Культуральне дослідження харкотиння на МБТ від 27.02.2020 негативне. Молекулярно-генетичне дослідження харкотиння на наявність геному МБТ від 27.02.2020 дало позитивний результат: виявлено МБТ без стійкості до рифампіцину. 02.03.2020 проведено діагностично-санаційну бронхоскопію. Молекулярно-генетичне дослідження харкотиння на наявність геному

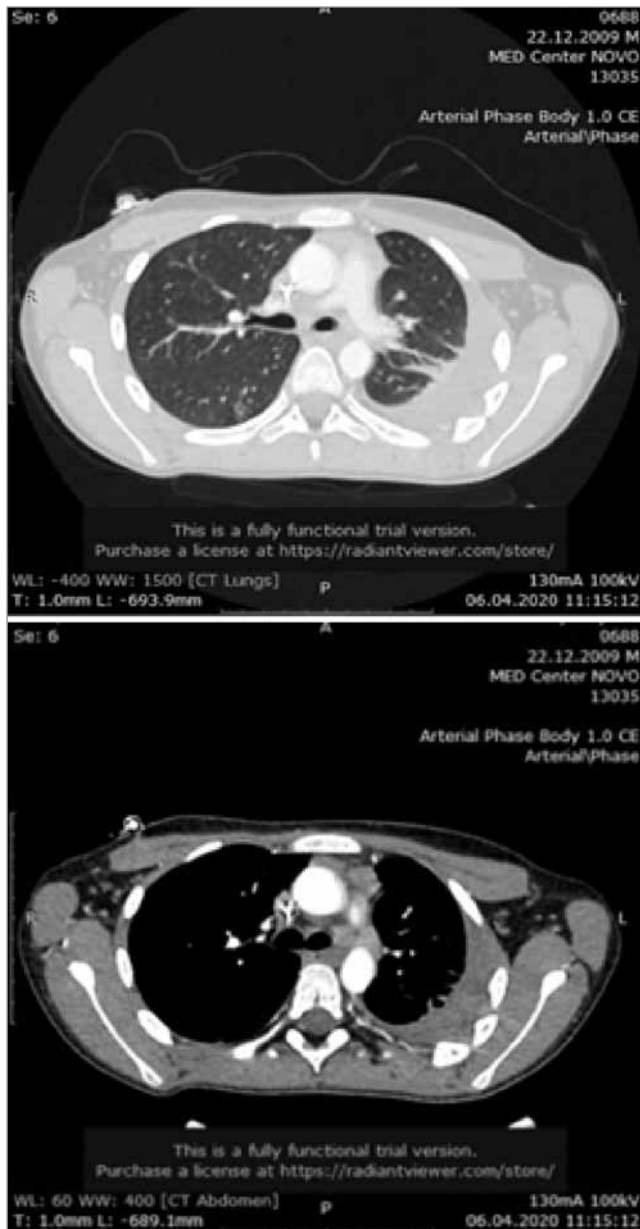


Рис. 6. КТ від 06.04.2020. Позитивна динаміка: зменшення розмірів вогнища S6 правої легені, лівобічного гідротораксу (з формуванням осумкованого плевриту) і компресійних ателектазів задніх відділів лівої легені

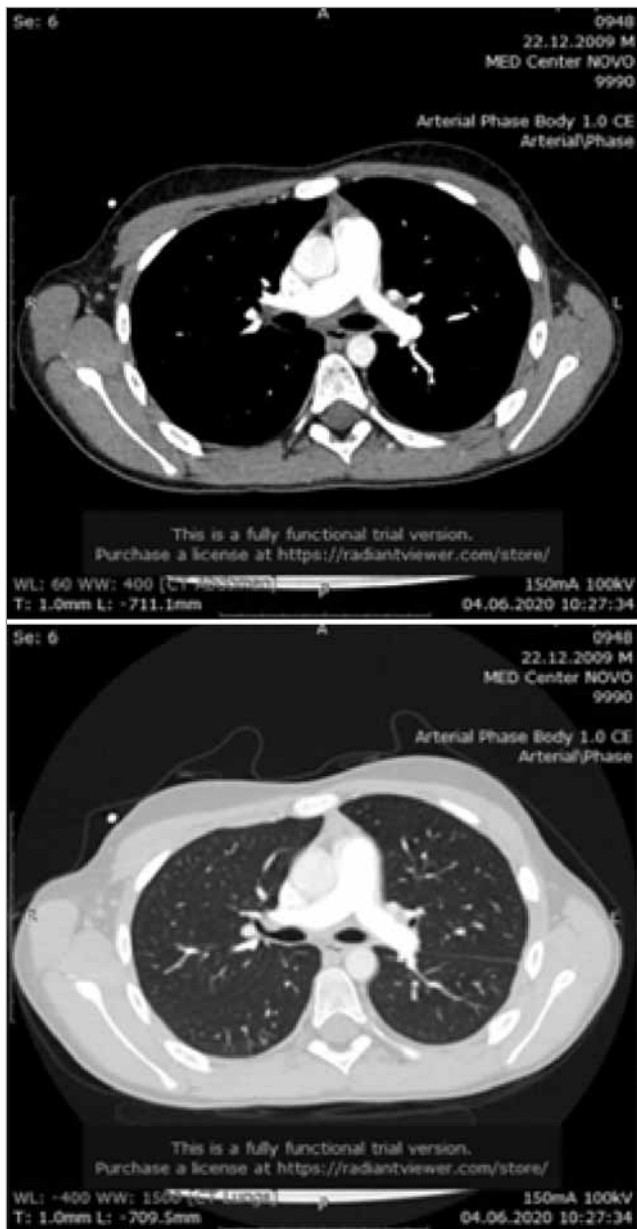


Рис. 7. КТ від 04.06.2020. Регрес ателектазів задніх відділів лівої легені та лівобічного гідротораксу / осумкованого плевриту; зменшення вогнища ущільнення легеневої паренхіми S6 зліва

МБТ від 03.03.2020 — результат позитивний: виявлено МБТ без стійкості до рифампіцину. Промивні води бронхів від 03.03.2020. ПЛР-тест на ТБЦ позитивний. Мікроскопія харкотиння від 03.03.2020 від'ємна. Культуральне дослідження харкотиння від 03.03.2020 — результат негативний. Галактоматнан *Aspergillus* Ag у сироватці (03.03.2020) 0,07 IEA — результат негативний. Консультація фтизіопульмолога (04.03.2020). Двобічне туберкульозне ураження легень, дисемінована форма (деструкція (+), МБТ (+)), ускладнене ліво-

бічним гідротораксом. Призначено інтенсивну туберкулостатичну терапію рифампіцин+ізоніазид+піразинамід+інбутол) туберкулостатичну терапію, яку отримував з 06.03.2020–08.06.2020 з позитивним ефектом. До призначення туберкулостатичної терапії отримував протигрибкові середники: віфенд (po та iv), орунгал, флуконазол, амфоліп. Антибіотикотерапія включала: авелокс, метронідазол, таргоцид, меропенем, ауротаз, коломіцин, тігацил, браксон, левофлоксацин, ципрофлоксацин. З приводу тяжкої білково-енергетичної

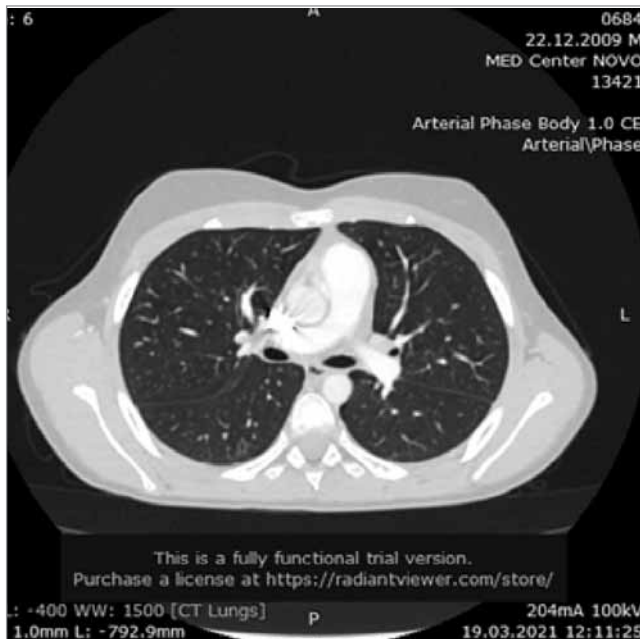


Рис. 8. КТ від 19.03.2021 без динаміки від червня 2020 року

недостатності застосовувалося парентеральне живлення, додаткове ентеральне харчування збалансованими сумішами Нутрінія. За тяжкістю стану проведено інтенсивну корегувальну інфузійну, гемотрансфузійну терапію (еритромаса і тромбоконтрат, свіжозаморожена плазма), людський внутрішньовенний імуноглобулін (біовен-моно 5% та октагам 10%). За місяць від часу призначення лікування дитина почала активно додавати в масі тіла, відзначено позитивну динаміку на контрольній КТ (рис. 6), лабораторні тести на МБТ стали негативними.

З 09.04.2020 відновлено інтенсивну цитостатичну терапію в комбінації з протитуберкульозними препаратами. 09.06.2020–5.10.2020 проведено курс підтримувальної протитуберкульозної ХТ (рифампіцин+ізоніазид) із позитивним ефектом. Багаторазові контрольні лабораторні дослідження харкотиння, у т.ч. культуральні на МБТ, молекулярно-генетичне дослідження харкотиння на наявність геному МБТ у червні 2020 року, вересні 2020 року та березні 2021 року були негативними. Також підтверджено позитивну динаміку на КТ легень із регресією хвороби (рис. 6, 7, 8).

Паралельно з протитуберкульозним лікуванням пацієнт отримав повний курс поліхіміотерапії без редукції доз цитостатиків, включно із весаноїдом, профілактичне опромінення ЦНС у дозі 18 Гр згідно з програмою AML-BFM 2004, для МЗ варіанта ГМЛ. 23.07.2021 завершив підтримувальну ХТ AML-BFM 2004.

10.08.2021 підтверджено статус повної клініко-гематологічної ремісії ГМЛ.

Обговорення

Туберкульозні інфекції є серйозним ускладненням у пацієнтів зі злоякісними гематологічними розладами [16]. Поширеність ТБ у пацієнтів із гематологічними злоякісними захворюваннями коливається від 2,1% до 2,6% [20,21]. Середній час між завершенням цитостатичної ХТ та розвитком ТБ становить 18–20 місяців [1]. Клінічно очевидний ТБ може спричинити злоякісну пухлину, обидва можуть проявлятися одночасно або ж ТБ може розвинути після лікування злоякісних розладів [28,41]. Стійка гіпертермія в пацієнтів зі злоякісними гематологічними розладами в стадії ремісії може слугувати діагностичним маркером ТБ [20,21]. Найважливішим способом передачі ТБ є вдихання аерозолів, що несуть МБТ. Іншу можливість захворіти на ТБ після щеплення БЦЖ описано W.J. Su та співавторами (2001) [44]. Однак, зібравши анамнез, автори цієї статті встановили, що пацієнт не мав контакту особи з ТБ. Він був щеплений вакциною БЦЖ проти ТБ також у періоді новонародженості, що, можливо, й стало джерелом первинного інфікування.

Після зараження МБТ людина залишається інфікованою протягом багатьох років, можливо, довічно. МБТ уражують різні органи і системи організму людини, найчастіше — легені, а з позалегенових локалізацій — лімфатичні вузли, кістки і суглоби, нирки і сечостатеві органи, серозні оболонки (плевра, перикард, очеревина), головний мозок та його оболонки, печінку, селезінку, бронхи, трахею, гортань, очі, шкіру і підшкірну клітковину, вуха, наднирники, стравохід, шлунок, кишечник та ін. [10,21,24–27,32,39,48,50].

За даними світової статистики, майже третина населення має приховану ТБ [15]. Ризик розвитку активного ТБ залежить від віку й супутніх захворювань [19]. Найбільший ризик прогресування до активного захворювання виникає протягом перших 2 років зараження, упродовж яких ТБ прогресує до ТБ близько у 5% випадків. Після перших 2 років інфікування ризик розвитку активних захворювань протягом життя людини становить 5–10%. У більшості (до 90%) осіб, інфікованих МБТ, не розвиваються активні захворювання. У них єдиним проявом інфекції може бути позитивна туберкулінова проба. У певних

випадках, таких як дефекти клітинно-опосередкованої імунної відповіді (наприклад, зараження вірусом імунодефіциту людини (ВІЛ), недоїдання, ХТ, тривале застосування стероїдів) може виникнути ТБ. Для пацієнтів із ВІЛ-інфекцією ризик розвитку ТБ становить 7–10% на рік [33]. Навіть у здавалося б здорових осіб, які проживають в ендемічних районах, ТБ є найпоширенішою інфекційною причиною гарячки невідомого походження [42]. Прямого тесту на виявлення наявності прихованої ТІ в людини не існує. До початку 2000-х років шкірний тест на туберкулін був стандартом для скринінгу на прихований ТБ [33]. Однак тест має обмеження, включаючи точне внутрішньошкірне введення, необхідність подальшого візиту для інтерпретації результатів, також помилкову інтерпретацію проби. Внутрішньошкірна проба на туберкулін (проба Манту) в онкогематологічних хворих часто буває хибно негативною через імуносупресію [36], тому ми і не проводили цей тест. Щодо пацієнтів із підозрою на ТБ слід застосовувати сучасні бактеріологічні, гістологічні та молекулярні методи діагностики [21].

Гостра мієлоїдна лейкемія є другим найпоширенішим типом лейкемії в дитячому віці з частотою 0,7 на 100 тис. дитячого населення. Порівняно з іншими злоякісними захворюваннями дітей, вона все ще має відносно несприятливий прогноз, з безподійним виживанням близько 50% [8]. Гостра промієлоцитарна лейкемія (ГПЛ), діагностована в хворого з наведеного клінічного випадку, становить до 5–10% випадків ГМЛ у дітей і підлітків (~0,1–0,2 випадку на 100 тис. дитячого населення на рік). Характерною особливістю ГПЛ є яскраво виражений геморагічний синдром унаслідок фібринолізу і/або ДВЗ-синдрому [11]. Морфологічним субстратом ГПЛ є лейкемічні промієлоцити — великі клітини з яскравою специфічною зернистістю, рясними паличками Ауера [40]. У 90% випадків ГПЛ виявляється транслокація $t(15;17)(q22;q12)$, що призводить до злиття частини PML гена, розташованого на 15-й хромосомі, з RAR α геном (17 хромосома) з утворенням химерного гена PML-RAR α [12,30], що також підтверджено в описаного вище пацієнта. Клонування химерного гена і подальше розроблення диференційної терапії трансретіноєвою кислотою (*all-trans retinoic acid* — АТРА) привели на початку 90-х років ХХ ст. до створення сучасної діагностичної стратегії терапії ГПЛ. У результаті достовірно доведеної

високої ефективності комбінованого лікування — АТРА+цитостатична хіміотерапія (ХТ) — такий принцип покладено в основу всіх успішних протоколів лікування ГПЛ. Цей препарат введено також до протокольного лікування описаного нами хворого. Призначення АТРА хворим із ГПЛ швидко усуває геморагічний синдром, однак прокоагулянтна активність зберігається, і деякі хворі розгортають клініку глибоких венозних тромбозів. Крім того, у значній (25–35%) частки хворих ГПЛ АТРА викликає специфічне ускладнення — потенційно фатальний синдром ретиноевої кислоти: нейтрофільний гіперлейкоцитоз із формуванням тромбозів, легеневий лейкостаз і тяжку гіпоксемію, набряковий синдром. Досвід застосування протоколів лікування ГПЛ свідчить: застосування АТРА і ХТ збільшує показники досягнення ремісії, безрецидивного і загального виживання та дає змогу знизити тяжкість геморагічних ускладнень і здешевити лікування за рахунок зменшення трансфузійного навантаження. Ці принципи покладені в основу всіх протоколів лікування ГПЛ із досягненням повної клініко-гематологічної ремісії. Смертність у пацієнтів із ГЛ переважно спричинена рецидивами та інфекціями. Такі збудники, як грамположитивні (*Staphylococcus aureus*, *Streptococcus sp.*, *Enterococcus sp*) та грамнегативні бактерії (*Escherichia coli*, *Klebsiella sp.*, *Pseudomonas sp.*), також різноманітні системні мікози, часто відповідальні за розвиток інфекції в цих пацієнтів з ослабленим імунітетом. Гриби родів *Candida* та *Aspergillus* займають лідируючі позиції у спектрі збудників інвазивних грибкових інфекцій у хворих на гематологічну патологію. Поширеність інвазивного кандидозу в когорті пацієнтів з ГЛ коливається в межах від 8% до 18%. При диференційному діагнозі незрозумілих інфекцій у пацієнтів із гематоонкологічними процесами та реципієнтів ТГСК також слід враховувати можливість ТІ [5,29]. Застосування протипухлинних засобів у лікуванні ГЛ пов'язане з підвищенням частоти розвитку опортуністичних інфекцій, наприклад, МБТ, що може ускладнюватися системним поширенням і розвитком поліорганної недостатності [35]. ТБ також слід розглядати як можливу причину гепатоспленічних абсцесів упродовж тривалих періодів нейтропенії після курсів цитостатичної ХТ для хворих на гострий лейкоз у районах, ендемічних щодо ТБ [27]. У хворих з ослабленим імунітетом ТБ може співіснувати з грибковими інфекціями і бути локалізо-

ваним або поширеним [6]. У хворих на ГМЛ частіше розвивається ТБ порівняно з хворими на гостру лімфобластну лейкемію [34]. Труднощі зі встановленням діагнозу ТБ можна частково пояснити обмеженнями більшості існуючих діагностичних методів, а також відсутністю настороженості серед лікарів [20]. Є ряд повідомлень про розвиток ТБ у пацієнтів із лейкемією під час або після інтенсивної цитостатичної ХТ [3,27,32,47,48]. R. Jagarlamundi та співавтори (2000) [22] повідомили про 91 пацієнта, хворого на лейкемію, з 240 фебрильними епізодами; у 2 із цих хворих розвивується ТБ легень. На думку авторів, рівень захворюваності на ТБ у хворих із лейкемією може бути значно вищим [10]. Інколи буває складно діагностувати ТБ у пацієнтів з ослабленим імунітетом. Можуть бути неспецифічні симптоми (наприклад, лихоманка, аускультативні зміни над легеньми і кашель). Посів промивних вод шлунка або бронхоальвеолярного лаважу на МБТ може бути позитивним менше ніж у 50% випадків [39]. С. Delacourt та співавт. (1993) не виявили змін на РТГ ОГК у 60% дітей з ТІ, водночас на КТ візуалізували збільшення лімфовузлів у середостінні [13].

D. Gomez—Pastrana та співавтори (1999) вважають, що найвищу чутливість для діагностики ТБ має метод полімеразно-ланцюгової реакції (ПЛР) У цьому дослідженні чутливість ПЛР-діагностики ТБ становила 56,8% порівняно з мікробіологічним посівом — 37,8% у неонкологічних пацієнтів з активним ТБ [17]. В інших дослідженнях позитивні результати ПЛР виявлено у 60–80% дітей з активним ТБ, тоді як специфічність коливалася у межах 97–100% [14,38]. В описаному авторами статті випадку в пацієнта виявлено негативні посіви на МБТ, тоді як повторні ПЛР з промивних вод бронхів та з дослідження плевральної рідини були позитивними на МБТ. У пацієнта з ГМЛ клінічні ознаки ТІ мали місце ініціально на старті лейкемії. Візуалізовано легенеve ураження із задіянням лімфатичних вузлів середостіння та плевритом на РТГ ОГК (рис. 1), яке диференціювалося з лейкемічною інфільтрацією та бактерійно-грибковим процесом. Згодом через рецидивні ДН, зміни на РТГ ОГК та КТ (ураження легень та лівобічний гідроторакс з компресійними ателектазами задніх відділів обох часток легені) (рис. 2–5), розглянуто ймовірність розвитку ТБ. Після лабораторного підтвердження розпочато відповідне специфічне лікування. У хворих на ТБ високий рівень

смертності пов'язують із такими факторами: затримка діагностики, несвоєчасне введення лікування та наявність таких ускладнень, як ДВЗ-синдром, септичний шок, синдром дихального дистресу та поліорганна недостатність [50]. На тлі протитуберкульозного лікування успішний результат може бути досягнутий у 90% пацієнтів із гематоонкологічними захворюваннями, хоча в пацієнтів із міліарним ТБ можливі смертельні наслідки [1]. У терапії в країнах, де резистентність до ліків є високою, слід застосовувати три-чотири протитуберкульозні препарати [23,33]. Таку терапію застосовано в описаному авторами статті клінічному випадку в пацієнта з ГПЛ. К. Al-Anazi та співавтори (2007) вважають доцільною емпіричну протитуберкульозну терапію, якщо клінічні та рентгенологічні ознаки свідчать на користь ТІ, особливо у хворих, які проживають в ендемічних районах [2]. Лікування ТБ у 3–5,3% пацієнтів може супроводжуватися рядом ускладнень: токсичний гепатит, мієлосупресія [45,49]. У когорті хворих з онкозахворюваннями середній час до діагностики медикаментозного гепатиту становить 38 днів, синергетичні ефекти можуть викликати хіміотерапевтичні та туберкулостатичні засоби [49]. У країнах, де поширений ТБ, слід акцентувати увагу щодо підозри захворювання в пацієнтів із гематоонкологічними захворюваннями, а також активізувати спостереження за пацієнтами до та після ТГСК [3,7,24].

Висновки

Туберкульоз є серйозною інфекцією для пацієнтів з ослабленим імунітетом, зокрема, гематоонкологічними захворюваннями, яка потребує довготривалого лікування. Верифікація ТБ часто затримується в пацієнтів із гематоонкологічними захворюваннями як через низький показник підозри, так і через пошук інших інфекційних ускладнень бактерійно-грибкового походження. Автори статті акцентують увагу на доцільності ранньої підозри ТБ у пацієнтів, які отримують лікування з приводу гострого лейкозу. Для оптимального лікування легеневих інфекцій у пацієнтів з ГМЛ необхідна ідентифікація збудника, що й показує клінічний перебіг хвороби пацієнта в описаному клінічному випадку. Рідкісні інфекції, такі як ТБ, слід включити до діагностичного пошуку в дітей з гіпоімунним станом. При гострій лейкемії ТБ-процес може бути недооцінений, через негативні тести на МБТ. Своєчасне та багатокомпонентне протитуберкульозне

лікування поряд із програмною цитостатичною терапією в пацієнтів з гострою лейкемією є високоефективним щодо обох нозологічних одиниць. Результати цього дослідження свідчать, що протипухлинна ХТ не є перешкодою ефективному лікуванню ТБ. Також важливо

знати, чи пацієнт був вакцинований БЦЖ, а для підтвердження статусу ТБ доцільно до початку протипухлинної терапії проводити шкірну пробу.

Автори заявляють про відсутність конфлікту інтересів.

REFERENCES/ЛІТЕРАТУРА

- Adzic T. (2004). Pulmonary tuberculosis in patients with hematological malignancies. *Med Pregl.* 57: 65–68.
- Al—Anazi KA, Al—Jasser AM, Evans DAP. (2007). Infections caused by mycobacterium tuberculosis in patients with hematological disorders and in recipients of hematopoietic stem cell transplant, a twelve year retrospective study. *Ann Clin Microbiol Antimicrob.* 6: 16.
- Aljurf M, Gyger M, Alrajhi A, Sahovic E, Chaudhri N, Musa M, Ayoub O, Seth P, Aslam M, Al—Fiar F. (1999). Mycobacterium tuberculosis infection in allogeneic bone marrow transplantation patients. *Bone Marrow Transplant.* 24: 551–554.
- American Thoracic Society, Centers for Disease Control and Prevention, Infectious Diseases Society of America. (2005). American Thoracic Society. Centers for Disease Control and Prevention. Infectious Diseases Society of America: controlling tuberculosis in the United States. *Am J Respir Crit Care Med.* 172 (9): 1169–1227.
- Arslan O, Gurman G, Dilek I, Ozcan M, Koc H, Ilhan O, Okan H, Konuk N, Uysal A, Beksac M. (1998). Incidence of tuberculosis after bone marrow transplantation in a single center from Turkey. *Haematologia (Budap).* 29: 59–62.
- Askoy DY, Turker A, Altundag MK, Abali H, Durusu M, Erman M, Unar A, Sungur AA, Unal S, Uzun O. (2003). Concomitant Mycobacterium tuberculosis and Aspergillus niger infection in a patient with acute myeloid leukemia. *Chemotherapy.* 49: 264–266.
- Budak—Alpdogan T, Tangun Y, Kalayoglu—Besisik S, Ratip S, Akan H, Baslar Z, Soysal T, Bayik LA, Koc H. (2000). The frequency of tuberculosis in adult allogeneic stem cell transplant recipients in Turkey. *Biol Blood Marrow Transplant.* 6: 370–374.
- Creutzig U, Ritter J, Zimmermann M et al. (2001). Improved treatment results in high-risk pediatric acute myeloid leukemia patients after intensification with high-dose cytarabine and mitoxantrone: results of Study Acute Myeloid Leukemia—Berlin—Frankfurt—Munster 93. *J Clin Oncol.* 19: 2705–2713.
- Cuellar L, Castaneda CA, Rojas K, Flores C, Dolores—Cerna K, Castillo M, Vicente W. (2015). Clinical features and toxicity of tuberculosis treatment in patients with cancer. *Rev Peru Med Exp Salud Publica.* 32 (2): 272–277.
- Datta M, Swaminathan S. (2001). Global aspects of tuberculosis in children. *Pediatr Resp Rev.* 2: 91–96.
- David S, Mathews V. (2018). Mechanisms and management of coagulopathy in acute promyelocytic leukemia. *Thromb Res.* 164 (1): S82–S88.
- De Braekeleer E, Douet—Guilbert N, De Braekeleer M. (2014). RARA fusion genes in acute promyelocytic leukemia: a review. *Expert Rev Hematol.* 7 (3): 347–357.
- Delacourt C, Mani TM, Bonnerot V et al. (1993). Computed tomography with normal chest radiograph in tuberculous infection. *Arch Dis Child.* 69: 430–432.
- Delacourt C, Poveda JD, Chureau C et al. (1995). Use of polymerase chain reaction for improved diagnosis of tuberculosis in children. *J Pediatr.* 126: 703–709.
- Dye C, Scheele S, Dolin P, Pathania V, Raviglione MC. (1999). Consensus statement. Global burden of tuberculosis: estimated incidence, prevalence, and mortality by country. *WHO Global Surveillance and Monitoring Project. JAMA.* 282 (7): 677–686.
- Fusegawa H, Miyachi H, Ohshima T, Arimori S, Ando Y. (1992). Rapid diagnosis of tuberculosis by amplification of mycobacterial DNA in blood diseases. *Rinsho Ketsueki.* 33: 418–422.
- Gomez—Pastrana D, Torronteras R, Caro P et al. (1999). Diagnosis of tuberculosis in children using a polymerase chain reaction. *Pediatr Pulmonol.* 28: 344–351.
- Gurnari C, Voso MT, Girardi K, Mastronuzzi A, Strocchio L. (2021). Acute Promyelocytic Leukemia in Children: A Model of Precision Medicine and Chemotherapy—Free Therapy. *Int J Mol Sci.* 22 (2): 642.
- Horsburgh CR Jr. (2004). Priorities for the treatment of latent tuberculosis infection in the United States. *N Engl J Med.* 350 (20): 2.
- Iuldasheva NE, Karachunskii MA, Pivnik AV. (2004). Clinical picture of tuberculosis with concomitant hemoblastoses. *Ter Arkh.* 76: 49–51.
- Iuldashiva NE, Karachunskii MA, Pivnik AV. (2002). Various approaches to tuberculosis diagnosis in patients with hemoblastosis. *Ter Arkh.* 74: 35–38.
- Jagarlamundi R, Kumar L, Kochupillai V et al. (2000). Infections in acute leukemia: an analysis of 240 febrile episodes. *Med Oncol.* 17: 111–116.
- Karnak D, Kayacan O, Beder S. (2002). Reactivation of pulmonary tuberculosis in malignancy. *Tumori.* 88: 251–254.
- Kindler T, Schindel C, Brass U, Fischer T. (2001). Fatal sepsis due to mycobacterium tuberculosis after allogeneic bone marrow transplantation. *Bone Marrow Transplant.* 27: 217–218.
- Klossek A, Dannenberg C, Feuerhahn MR, Korholz D. (2004). Pulmonary tuberculosis in a child receiving intensive chemotherapy for acute myeloblastic leukemia. *J Pediatr Hematol Oncol.* 26 (1): 64–67.
- Lancioni C, LaBeaud AD, Esper F, Abughali N, Auletta J. (2009). Pulmonary tuberculosis presenting as fever without source in a pediatric patient with acute lymphoblastic leukemia. *Pediatr Blood Cancer.* 53 (7): 1318–1320.
- Lee DG, Choi JH, Kim YJ, Lee S, Min CK, Kim DW, Lee JW, Min WS, Shin WS, Kim CC. (2001). Hepatosplenic tuberculosis mimicking disseminated candidiasis in patients with acute leukemia. *Int J Hematol.* 73: 119–121.
- Libshitz HI, Pannu HK, Elting LS, Cooksley CD. (1997). Tuberculosis in cancer patients: an update. *J Thorac Imaging.* 12: 41–46.
- Maeda T, Kusumi E, Kami M, Kawabata M, Le Pavoux A, Hara S, Chizuka A, Murashige N, Tanimoto TE, Matsumara T, Yuji K, Yuji K, Wake A, Miyakoshi S, Morinaga S, Taniguchi S, Tokyo Stem Cell Transplant (SCT)

- Consortium. (2005). Disseminated tuberculosis following reduced-intensity cord blood transplantation for patients with hematological diseases. *Bone Marrow Transplant*. 35: 310–321.
30. Mattson JC. (2000). Acute promyelocytic leukemia. From morphology to molecular lesions. *Clin Lab Med*. 20 (1): 83–103.
31. Mazurek GH, Jereb J, Vernon A, LoBue P, Goldberg S, Castro K. (2010). Updated guidelines for using Interferon Gamma Release Assays to detect Mycobacterium tuberculosis infection. United States. *MMWR Recomm Rep*. 59 (5): 1–25.
32. Menon BS, Maziah W, Aiyar S, Zainul F, Shuaib I, Noh L. (2001). Disseminated tuberculosis in acute leukemia. *Pediatr Int*. 43 (2): 161–163.
33. Ministry of Health of Ukraine. (2020). On approval of health standards for tuberculosis. Order of the Ministry of Health of Ukraine of February 25, 2020 № 530. [МОЗ України. (2020). Про затвердження стандартів охорони здоров'я при туберкульозі. Наказ МОЗ України від 25 лютого 2020 р. № 530]. URL: https://phc.org.ua/sites/default/files/users/user90/Nakaz_MOZ_vid_25.02.2020_530_Standarty_medopomogy_pry_TB.pdf.
34. Mishra P, Kumar R, Mahapatra M, Sharma S, Dixit A, Chatterjee T et al. (2006). Tuberculosis in acute leukemia: a clinico-hematological profile. *Hematology*. 11 (5): 335–340.
35. Misonou J, Kikuchi Y, Aizawa M, Fukuhara T, Hirano T, Kobayashi M, Morioka M, Takemori N, Sakurada K, Miyazaki T. (1987). An autopsy case of severe miliary tuberculosis in a patient with acute lymphoblastic leukemia (ALL). *Gan No Rinsho*. 33: 703–713.
36. Neu N, Saiman L, San Gabriel P et al. (1999). Diagnosis of pediatric tuberculosis in the modern era. *Pediatr Infect Dis J*. 18: 122–126.
37. Orfali N, O'Donovan TR, Cahill MR, Benjamin D, Nanus DM, McKenna SL, Gudas LJ, Mongan NP. (2020). All-trans retinoic acid (ATRA)-induced TFEB expression is required for myeloid differentiation in acute promyelocytic leukemia (APL). *Eur J Haematol*. 104 (3): 236–250.
38. Pierre C, Olivier C, Lecossier D et al. (1993). Diagnosis of primary tuberculosis in children by amplification and detection of mycobacteria DNA. *Am Rev Respir Dis*. 147: 420–424.
39. Pomputius WF 3rd, Rost J, Dennehy PH et al. (1997). Standardization of gastric aspirate technique improves yield in the diagnosis of tuberculosis in children. *Pediatr Infect Dis J*. 16: 222–226.
40. Ravandi F, Stone R. (2017). Acute Promyelocytic Leukemia: A Perspective. *Clin Lymphoma Myeloma Leuk*. 17 (9): 543–544.
41. Sahn SA, Lakshminarayan S. (1976). Tuberculosis after corticosteroid therapy. *Br J Dis Chest*. 70: 195–205.
42. Saltoglu N, Tasova Y, Midikli D, Aksu HS, Sanli A, Dundar IH. (2004). Fever of unknown origin in Turkey: evaluation of 87 cases during a nine-year-period of study. *J Infect*. 48: 81–85.
43. Stefan DC, Kruis AL, Schaaf HS, Wessels G. (2008). Tuberculosis in oncology patients. *Ann Trop Paediatr*. 28 (2): 111–116.
44. Su WJ, Huang CY, Huang CY et al. (2001). Utility of PCR assays for rapid diagnosis of BCG infection in children. *Int J Tuberc Lung Dis*. 5: 380–384.
45. Teleman MD, Chee CB, Earnest A et al. (2002). Hepatotoxicity of tuberculosis chemotherapy under general programme conditions in Singapore. *Int J Tuberc Lung Dis*. 6: 699–705.
46. Valerio G, Bracciale P, Manisco V, Quitadamo M, Legari G, Bellanova S. (2003). Long-term tolerance and effectiveness of moxifloxacin therapy for tuberculosis: preliminary results. *J Chemother*. 15: 66–70.
47. Waecker NJ, Stefanova R, Cave MD et al. (2000). Nosocomial transmission of Mycobacterium bovis bacille Calmette-Guerin to children receiving cancer therapy and to their health care providers. *Clin Infect Dis*. 30: 356–362.
48. Weiser MA, O'Brien S, Escalante C et al. (1999). Tuberculosis meningitis in a patient with acute myelogenous leukemia. *Leuk Lymphoma*. 33: 187–192.
49. Yee D, Valiquette C, Pelletier M et al. (2003). Incidence of serious side effects from first-line antituberculosis drugs among patients treated for active tuberculosis. *Am J Respir Crit Care Med*. 167: 1472–1477.
50. Zhang J, Handorf C. (2004). Miliary tuberculosis presenting as acute respiratory distress syndrome, septic shock, DIC and multiorgan failure. *Tenn Med*. 97: 164–166.

Відомості про авторів:

Дорош Ольга Ігорівна — к.мед.н., асистент каф. педіатрії і неонатології ФПДО Львівського НМУ імені Д. Галицького. Адреса: м. Львів, вул. Пекарська, 69, лікар-гематолог дитячий відділення гематології та інтенсивної хіміотерапії КНП ЛОР «Західноукраїнський спеціалізований дитячий медичний центр». Адреса: м. Львів, вул. Дністерська, 27. <https://orcid.org/0000-0002-5919-9371>. Scopus ID: 23027201900; Web of Science Researcher ID AAT-5967-2020.

Летц Юлія Олегівна — к.мед.н., дитячий фізіотерапевт, дитячий пульмонолог амбулаторно-поліклінічного відділення КНП ЛОР «Львівський регіональний фізіотерапевтичний клінічний лікувально-діагностичний центр». Адреса: м. Львів, вул. Зелена, 477. <https://orcid.org/0000-0003-4418-3008>.

Мелько Ірина Петрівна — лікар-радіолог відділення променевої діагностики КНП ЛОР «Західноукраїнський спеціалізований дитячий медичний центр», Центр медичних інновацій «NOVO» Адреса: м. Львів, вул. Пилипа Орлика, 4. <https://orcid.org/0000-0001-6836-9849>.

Цимбалюк Ірина Петрівна — к.мед.н., позаштатний спеціаліст Департаменту ОЗ ЛОДА з дитячої гематології, зав. відділення гематології та інтенсивної хіміотерапії, лікар-гематолог дитячий КНП ЛОР «Західноукраїнський спеціалізований дитячий медичний центр». Адреса: м. Львів, вул. Дністерська, 27. <https://orcid.org/0000-0003-3752-2630>.

Романишин Богдан Святославович — лікар-хірург дитячий, зав. відділення хірургії та відділення консультативної поліклініки КНП ЛОР «Західноукраїнський спеціалізований дитячий медичний центр». Адреса: м. Львів, вул. Дністерська, 27. <https://orcid.org/0000-0001-9408-0926>.

Лига Ольга Володимирівна — лікар-пульмонолог дитячий відділення педіатрії КНП ЛОР «Західноукраїнський спеціалізований дитячий медичний центр». Адреса: м. Львів, вул. Дністерська, 27. Асистент кафедри педіатрії № 2 НМУ імені Д. Галицького. Адреса: м. Львів, вул. Пекарська, 69. <https://orcid.org/0000-0003-4945-6992>.

Стаття надійшла до редакції 18.08.2021 р., прийнята до друку 09.10.2021 р.