

УДК 616.98:578.834-036.17./23-053.2"464.1*6"

**В.І. Похилько¹, Ю.І. Чернявська¹, З.І. Россоха²,
Н.Л. Медведєва², О.Ф. Попова²**

Клінічний випадок тяжкої коронавірусної інфекції в дитини 6-місячного віку

¹Полтавський державний медичний університет, Україна²ДЗ «Референс-центр з молекулярної діагностики МОЗ України», м. Київ

Modern Pediatrics. Ukraine. (2021). 5(117): 77-81. doi 10.15574/SP.2021.117.77

For citation: Pokhilko VI, Chernyavska Yul, Rossokha ZI, Medvedeva NL, Popova OF. (2021). Clinical case of severe coronavirus infection in a 6-month-old child. Modern Pediatrics. Ukraine. 5(117): 77-81. doi 10.15574/SP.2021.117.77

Особливої актуальності сьогодні набуває створення протоколів лікування хворих на COVID-19 дітей раннього віку, адже досі не з'ясовані деякі питання патогенезу, генетичної детермінованості тяжкого ураження легень. COVID-19-індукований респіраторний дистрес-синдром — передбачуване тяжке ускладнення, яке потребує ранньої діагностики і правильного лікування. Враховуючи патогенетичний механізм ураження легень при COVID-19, сурфактант-замісна терапія може бути корисною в лікуванні цієї когорти пацієнтів.

Клінічний випадок. Наведено клінічний випадок тяжкої коронавірусної інфекції, спричиненої SARS-CoV-2 у дитини 6 місяців. Перебіг захворювання супроводжувався тяжким ураженням легеневої паренхіми з розвитком гострого респіраторного дистресу. Під час обстеження пацієнта підтверджено генетичну детермінованість тяжкого перебігу COVID-19, поліморфні алелі ризику генів GSTM1, GSTP1, SFTP-B. Лікування дитини передбачало не лише тривалу штучну вентиляцію легень, але й сурфактант-замісну терапію. Дитина одужала і виписана без ознак дихальної недостатності.

Висновки. Наведений клінічний випадок показує наявність зв'язку генетичного поліморфізму з тяжким вірус-індукованим ураженням легень. Оскільки причиною тяжкої резистентної дихальної недостатності при COVID-19, імовірно, є розвиток гострого респіраторного дистрес-синдрому, введення екзогенного сурфактанту слід розглядати як можливий варіант терапії.

Дослідження виконано відповідно до принципів Гельсінської декларації. На проведення досліджень отримано інформовану згоду батьків дитини.

Автори заявляють про відсутність конфлікту інтересів.

Ключові слова: COVID-19 у дітей, вірус-індукований респіраторний дистрес-синдром, поліморфізм генів, введення сурфактанту.

Clinical case of severe coronavirus infection in a 6-month-old child

V.I. Pokhilko¹, Yu.I. Chernyavska¹, Z.I. Rossokha², N.L. Medvedeva², O.F. Popova²¹Poltava State Medical University, Ukraine²SI «Reference Center for Molecular Diagnostics of the Ministry of Health of Ukraine», Kyiv

Nowadays, the creation of treatment protocols for young children with COVID-19 is especially relevant, as some issues of pathogenesis and genetic determinism of severe lung damage are still unclear. COVID-19-induced respiratory distress syndrome is a predictable severe complication that requires early diagnosis and proper treatment. Given the pathogenetic mechanism of lung damage in COVID-19, surfactant replacement therapy may be useful in the treatment of this cohort of patients.

Clinical case. A clinical case of severe coronavirus infection caused by SARS-CoV-2 in a 6-month-old child is presented. The course of the disease was accompanied by severe damage to the lung parenchyma with the development of acute respiratory distress. The examination of the patient confirmed the genetic determinism of severe COVID-19, polymorphic risk alleles of the genes GSTM1, GSTP1, SFTP-B. The child's treatment included not only long-term mechanical ventilation, but also surfactant replacement therapy. The child recovered and was discharged without signs of respiratory failure.

Conclusions. This clinical case demonstrates the association of genetic polymorphism with severe virus-induced lung damage. Because severe respiratory failure in COVID-19 is likely to be due to the development of acute respiratory distress syndrome, administration of exogenous surfactant should be considered as a possible treatment option.

The research was carried out in accordance with the principles of the Helsinki declaration. The informed consent of the patient was obtained for conducting the studies. No conflict of interest was declared by the authors.

Key words: COVID-19 in children, virus-induced respiratory distress syndrome, gene polymorphism, surfactant administration.

Клинический случай тяжелой коронавирусной инфекции у ребенка 6-месячного возраста

В.И. Похилько¹, Ю.И. Чернявская¹, З.И. Россоха², Н.Л. Медведєва², Е.Ф. Попова²¹Полтавский государственный медицинский университет, Украина²ГУ «Референс-центр молекулярной диагностики МЗ Украины», г. Киев

Особую актуальность в настоящее время приобретает создание протоколов лечения больных COVID-19 детей раннего возраста, ведь до сих пор не выяснены некоторые вопросы патогенеза, генетической детерминированности тяжелого поражения легких. COVID-19-индуцированный респираторный дистресс-синдром — предполагаемое тяжелое осложнение, требующее ранней диагностики и правильного лечения. Учитывая патогенетический механизм поражения легких при COVID-19, сурфактант-заместительная терапия может быть полезной при лечении данной когорты пациентов.

Клинический случай. Приведен клинический случай тяжелой коронавирусной инфекции, вызванной SARS-CoV-2 у ребенка 6-месячного возраста. Течение заболевания сопровождалось тяжелым поражением легочной паренхимы с развитием острого респираторного дистресса. При обследовании пациента подтверждена генетическая детерминированность тяжелого течения COVID-19, выявлены полиморфные аллели риска генов GSTM1, GSTP1, SFTP-B. Лечение ребенка включало не только длительную искусственную вентиляцию легких, но и проведение сурфактант-заместительной терапии. Ребенок выздоровел и выписан без признаков дыхательной недостаточности.

Выводы. Приведенный клинический случай демонстрирует наличие связи генетического полиморфизма с тяжелым вирус-индуцированным поражением легких. Поскольку причиной тяжелой резистентной дыхательной недостаточности при COVID-19, вероятно, является развитие острого респираторного дистресс-синдрома, введение экзогенного сурфактанта следует рассматривать как возможный вариант терапии.

Исследование выполнено в соответствии с принципами Хельсинкской декларации. На проведение исследований получено информированное согласие родителей ребенка.

Авторы заявляют об отсутствии конфликта интересов.

Ключевые слова: COVID-19 у детей, вирус-индуцированный респираторный дистресс-синдром, полиморфизм генов, введение сурфактанта.

З початком епідемії COVID-19 світ зіткнувся з необхідністю винайдення якомога ефективнішої етіопатогенетичної терапії тяжких форм захворювання. Особливої актуальності набуває створення протоколів лікування хворих на COVID-19 дітей раннього віку, адже досі не з'ясовані деякі питання патогенезу, генетичної детермінованості тяжкого ураження легень. Серед генів-кандидатів, що впливають на стан легеневої паренхіми при вірусних захворюваннях, — гени глутатіон-трансфераз (GSTM1, GSTP1, GSTT1), ген метилентетрагідрофолатредуктази (MTHFR), гени факторів згортання — II (протромбіну) та V (проакцелерину) і ген сурфактантного протеїну B (SFTPB). GSTM1 і GSTP1 регулюють внутрішньоклітинні процеси, які захищають клітину від генотоксичного, метаболічного та окисного стресу, GSTT1 діє як модулятор сигнальної трансдукції, який контролює проліферацію клітин та їх загибель, може програмувати в передчасно народжених дітей розвиток легень [4,10]. На сьогодні проведено декілька метааналізів, які доводять наявність зв'язку між поліморфізмом GSTM1 і хронічною обструктивною легеневою хворобою у неазіатській популяції, між алельним поліморфізмом GSTP1 та поєднанням нульових генотипів GSTM1 і GSTT1 та підвищеним ризиком розвитку бронхіальної астми [2]. MTHFR — ключовий ген, що кодує обмін фолієвої кислоти, певні варіанти поліморфізму можуть підвищувати концентрацію гомоцистеїну і, як наслідок, — схильність до тромбоемболії.

COVID-19-асоційоване ураження легень характеризується типовими патофізіологічними змінами для респіраторного дистрес-синдрому (РДС). Виникає дифузне пошкодження альвеол за рахунок набряку інтерстицію, утворення гіалінових мембран, а також проліферація фіброblastів на стадії одужання [6,8]. Деякі дослідники зазначають, що при SARS-CoV-2-ураженні легень відбувається дизрегуляція синтезу сурфактанту, оскільки вірусні протеїни пригнічують експресію генів-регуляторів [3].

Одним із найчастіших компонентів патофізіологічних змін при COVID-19 є порушення коагуляції. У летальних випадках спостерігається дифузний мікросудинний тромбоз, що свідчить про тромботичну мікроангіопатію. Дилатація легеневих судин рідко діагностується при звичайному респіраторному дистресі і майже завжди при COVID-19 [7,9].

COVID-19-індукований РДС — передбачуване тяжке ускладнення, яке потребує ранньої

діагностики та правильного лікування. Враховуючи патогенетичний механізм ураження легень при COVID-19, сурфактант-замісна терапія може бути корисною в лікуванні цієї когорти пацієнтів. Існує ряд досліджень, що доводять ефективність введення сурфактанту при інших інфекціях [5].

Мета дослідження — на прикладі клінічного випадку показати наявність генетичної складової в патогенезі тяжкого перебігу COVID-19 у дітей, а також продемонструвати ефективність сурфактант-замісної терапії вірус-індукованого ураження легень.

Дослідження виконано відповідно до принципів Гельсінської декларації. На проведення досліджень отримано інформовану згоду батьків дитини.

Клінічний випадок

Хлопчик М., 6-місячного віку, надійшов до приймального відділення лікарні о 8.45 зі скаргами на утруднення дихання, кашель, неспокій. З анамнезу життя відомо, що дитина народжена від I вагітності, I пологів, доношена, оцінка за шкалою Апгар — 8/9 балів, маса тіла при народженні — 3020 г. Хлопчик перебував на лікуванні у відділенні постнатального догляду КП «Полтавська обласна клінічна лікарня» з діагнозом: «Неонатальна гіпоглікемія. Вроджений кон'юнктивіт. Неонатальна жовтяниця, унаслідок інших уточнених причин. Пієлоектазія лівої нирки. Порушення ритму серця в новонародженого, синусова аритмія. Порушення провідності серця — AV блокада I ст.». Дитина вакцинована згідно з календарем щеплень. Виконано генетичний скринінг. Отримувала лікування після народження — ацидолак, укрлів, вітамін К1. Хлопчик весь час на грудному вигодовуванні. З інфекційними хворими дитина не контактувала.

Зі слів матері, хлопчик захворів удома, 22.03.2021, з'явився кашель. Наступного дня дитину госпіталізовано до стаціонару районної лікарні зі скаргами на кашель, задишку. При госпіталізації встановлено діагноз: «Гострий обструктивний бронхіт». Експрес-тест до COVID-19 був негативним у дитини і матері, загальний стан дитини — середньої тяжкості. 29.03.2021 (8-ма доба хвороби) — різке погіршення стану, підвищення температури тіла до 38,9°C, гіперемія зіву. 31.03.2021 (9-та доба хвороби) — наростання дихальної недостатності (ДН), задишка змішаного характеру, частота дихання (ЧД) — 70/хв, частота серцевих скорочень (ЧСС) — 132/хв, SpO₂ —

94–95%. 31.03.2021 – швидкотест до COVID-19 – позитивний. Загальний аналіз крові на етапі районної лікарні – без особливостей: еритроцити – $3,9 \times 10^{12}$, Нв – 120 г/л, лейкоцити – $7,0 \times 10^9$, швидкість осідання еритроцитів (ШОЕ) – 9 мм/год, еозинофіли – 2%, паличкочерні – 6%, сегментоядерні – 47%, лімфоцити – 40%, моноцити – 6%; глюкоза крові – 4,5 ммоль/л, креатинін – 64 мкмоль/л, сечовина – 4,2 ммоль/л, С-реактивний білок (СРБ) ≤ 6 мг/л. 31.03.2021 – ПЛР-тест до COVID-19 – позитивний. При бакскопії мазка із зіву виявлено *Candida albicans*. На рентгенограмі органів грудної клітки – легеневі поля помірно збільшені, корені безструктурні, помірно розширені. Дитина отримувала лікування – цефтріаксон, дексаметазон.

31.03.2021 (на 10-ту добу хвороби) о 8.45 дитина надійшла на лікування до КП «Дитяча міська лікарня Полтавської міської ради». Хлопчика одразу переведено через тяжкість стану до відділення інтенсивної терапії. Проведено медикаментозну седацію, зіниці D=S, фотореакція жвава, менінгеальних ознак, вогнищевої симптоматики не виявлено. Шкірні покриви блідо-ціанотичні, кінцівки холодні на дотик, мікроциркуляція різко знижена, синдром блідої плями більше 5 с. У дитини спостерігалася виражена ДН, стогнуче дихання, SpO₂ – 69%, ЧД – 70/хв, при диханні киснем через лицеву маску SpO₂ – 76%, спроби проведення неінвазивної штучної вентиляції легень (ШВЛ) через щільну лицеву маску та за допомогою назальних канюль успіху не мали. Об 11.00 дитину заінтубовано, переведено на ШВЛ апаратом «Hamilton C3» із параметрами: Pin/PEEP=11/5 cm H₂O, tin=0,6, ЧД=70 хв, FiO₂=100%, SpO₂=86–84%. При аускультатії виявлено жорстке, бронхіальне дихання, ослаблене у правих відділах, крепітація. Тони серця приглушені, ритмічні, гемодинаміка нестабільна, проведено симпатоміметичну підтримку – дофамін 5 мкг/кг/хв, добутамін 5 мкг/кг/хв.

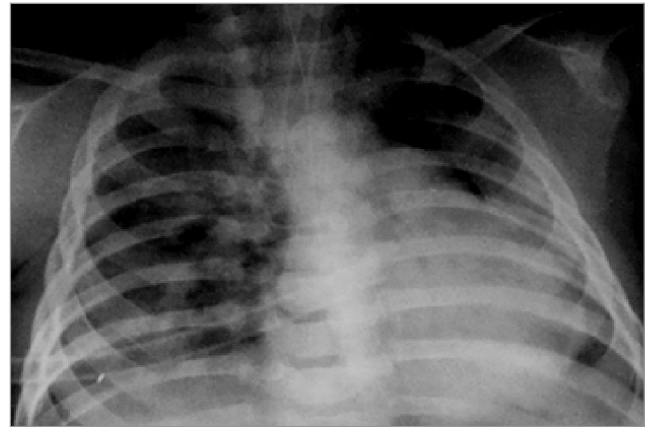


Рис. 1. Рентгенографія органів грудної клітки дитини М., 6 міс, після дренування правої плевральної порожнини

Таблиця 1

Показники газового складу крові до та після введення сурфактанту

Дата / час	pH	pCO ₂	BE
31.03.2021 / 12.05	7,15	56,9	-9,0
31.03.2021 / 14.44	7,34	53	2,2
01.04.2021 / 5.08	7,28	59,1	0,6
01.04.2021 / 9.25	7,32	53,7	1,3
01.04.2021 / 14.12	7,24	46,7	-7,7
01.04.2021 / 18.19	7,31	47,3	-2,8
02.04.2021 / 5.57	7,30	60,0	1,7
02.04.2021 / 9.31	7,16	92,7	4,1
02.04.2021 / 17.54	7,39	45,6	2,6
03.04.2021 / 5.05	7,36	66,4	11,4
03.04.2021 / 8.57	7,20	114,2	16,4
Введення сурфактанту			
03.04.2021 / 14.23	7,35	65,0	10,3
03.04.2021 / 18.47	7,48	45,1	9,8
04.04.2021 / 19.37	7,37	79,3	20,9

На тлі введення кардіотонічних засобів артеріальний тиск становив 88/42 мм рт. ст., ЧСС – 133–140/хв. Живіт м'який, симетричний, по назогастральному зонду – геморагічний вміст. Випорожнення не було, діурез по сечовому катетеру, достатній. Дитині встановлено попередній діагноз: Позалікарняна пневмонія, обструктивний синдром. ДН III ст. Імовірний випадок COVID-19. 31.03.2021 о 13.00 відбувається погіршення стану дитини – напружений

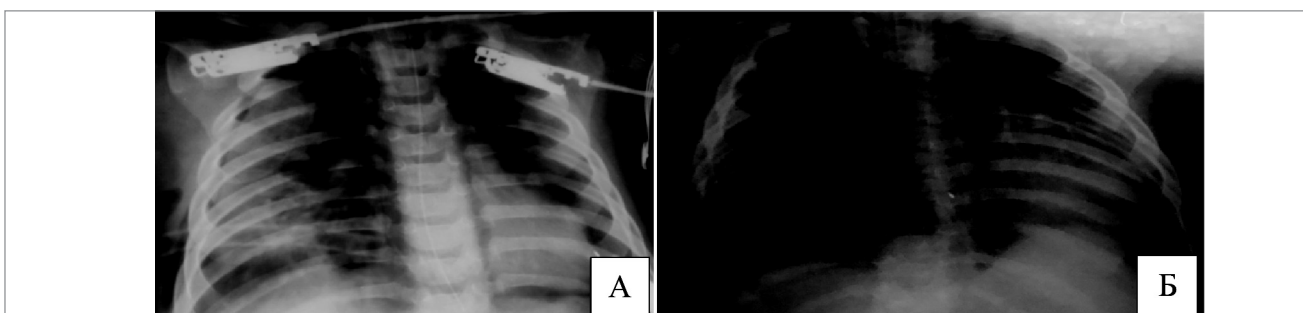


Рис. 2. Рентгенографія органів грудної клітки дитини М., 6 міс, до (А) і після (Б) введення сурфактанту

Таблиця 2

Загальний аналіз крові дитини М., 6 міс., у динаміці

Дата	Лейк., *10 ⁹ /л	Еритр., *10 ¹² /л	Нв, г/л	Нт	Тромб., *10 ⁹ /л	ШОЕ, мм/год	п/я, %	с/я, %	Еозин., %	Лімф., %	Мон., %
31.03.2021	7,6	5,2	126	0,38	536	3	4	63	1	27	5
05.04.2021	10,2	4,1	98	0,32	521	45	2	60	—	29	9
08.04.2021	21,0	4,2	100	0,32	250	38	10	73	—	5	9
12.04.2021	10,4	4,02	106	0,32	255	7	3	38	1	45	13
27.04.2021	9,8	3,9	106	0,3	695	7	1	14	6	67	11
03.05.2021	9,7	4,5	109	0,35	568	10	6	22	3	52	16

правобічний пневмоторакс, пневмомедіастинум, підшкірна емфізема, виконано дренування правої плевральної порожнини (рис. 1). Вітальні показники вдалося дещо стабілізувати, продовжено респіраторну підтримку апаратом «Hamilton C3», PSIMV із параметрами ЧД 55/хв, Pin/PEEP=11/14 cm H₂O, tin=0,6, FiO₂=1,0.

04.04.2021 — повторне погіршення стану дитини за рахунок епізодів десатурації, низької оксигенації на тлі ШВЛ 100% киснем, апарат «Hamilton C3» із параметрами: ЧД=55–40/хв, Pin/PEEP=11/14–15 cm H₂O. Враховуючи патогенетичну складову ураження легень при COVID-19, прийнято рішення провести сурфактант-замісну терапію. Введено «Курсорф» у дозі 100 мг/кг ендотрахеально. Після сурфактант-замісної терапії загальний стан дитини дещо поліпшився, вдалося зменшити кисневу залежність, FiO₂ знижено з 1,0 до 0,5. Показники газового складу крові значно покращилися (табл. 1). Гемодинаміка під час і після введення сурфактанту залишалася відносно стабільною. На рентгенограмах органів грудної клітки — помітне зменшення щільності легеневої тканини (рис. 2). За час лікування сурфактант-замісна терапія проводилася тричі з інтервалом 2 дні.

У відділенні інтенсивної терапії дитину всебічно обстежено і проконсультовано фахівцями. У загальному аналізі крові з 6-ї доби лікування виявлено тенденцію до лейкоцитозу, підвищення ШОЕ (табл. 2).

Змін біохімічних показників крові, окрім гіпопротеїнемії до 47 г/л, не виявлено, як і ознак порушення коагуляції. Дитині проведено генетичне обстеження — визначення поліморфізму генів, які можуть зумовлювати тяжчий перебіг респіраторного дистресу.

У результаті молекулярно-генетичного дослідження виявлено наявність несприятливих варіантів поліморфізму генів GSTM1 (делеція в гомозиготному стані), GSTP1 і гену SFTP-B (табл. 3), що підтверджує гіпотезу про генетичну детермінованість тяжкого перебігу коронавірусної інфекції.

Дитині встановлено клінічний діагноз «Коронавірусна інфекція, спричинена вірусом SARS-CoV-2, підтверджений випадок. Негоспітальна двобічна пневмонія, тяжкий перебіг, ускладнена обструктивним синдромом. Синдром витоку повітря: правобічний пневмоторакс, пневмомедіастинум (31.03.2021). Дренування правої плевральної порожнини по Бюлау (31.03.2021). ДН III ст. Синдром мультисистемної запальної відповіді. Інфекційний міокардит, гострий, тяжкий, гідроперикард. Серцева недостатність II А. Гіпоксично-метаболічна енцефалопатія, синдром м'язової гіпотонії, затримка стато-кінетичного розвитку. Алергічний дерматит».

За час перебування у відділенні інтенсивної терапії *хлопчик М.* отримував лікування:

— ШВЛ 31.03–22.04.2021 (23 доби), режими PSIMV, PSV ап. «Hamilton C3», неінвазивна ШВЛ 22.04–26.04.2021 (назальні каню-

Таблиця 3

Результати молекулярно-генетичного дослідження дитини М.

Ген	Поліморфізм	Результат аналізу (генотип)	
GSTT1	Del/del	Не виявлено	Аель ризику не виявлено
GSTM1	Del/del	Виявлено	Аель ризику виявлено
GSTP1	A313G	AG	Аель ризику в гетерозиготному стані
MTFHR	C677T	CC	Аель ризику не виявлено
MTFHR	A1298C	AA	Аель ризику не виявлено
Factor II	G20210A	GG	Аель ризику не виявлено
Factor V	G1691A	GG	Аель ризику не виявлено
SFTP-B	C1580T	CT	Аель ризику в гетерозиготному стані

лі, ап. «Avea», 5 діб), кисневий намет 26.04.2021 (1 доба);

— наркотичні анальгетики та седативні (р-н морфіну гідрохлориду 100–30 мкг/кг/год, дексметомедін 0,8–1 мг/кг/год);

— інфузійна терапія та парентеральне харчування з урахуванням обмеження добового об'єму рідини до 80% (глюкозо-сольові розчини, аміноплазмаль 10%);

— симпатоміметики (дофамін — 2,5–5 мкг/кг/хв, добутамін — 5–10 мкг/кг/хв);

— антикоагулянти — гепарин — 200–100 Од/кг/добу;

— антиагреганти — пентоксифілін — 5 мг/кг/добу;

— противірусні — ремдесивір 04–11.04.2021;

— імуномодулятори — ритуксімаб — 01–03.04.2021;

— антибактеріальна терапія (сульперазон, амікацин, ванкоміцин, меронем, лінезолід, тіенам), протигрибкові (флуконазол);

— системна глюкокортикоїдна терапія (дексаметазон, солу-кортеф);

— інгаляційні кортикостероїди (пульмікорт, будесонід);

— сурфакант-замісна терапія — курсурф 03.04.2021, 06.04.2021, 08.04.2021;

— діуретики (фуросемід, верошпірон);

— гіпотензивні (каптоприл);

— вітаміни, пробіотики, метаболічні препарати.

Загальний термін лікування у відділенні інтенсивної терапії становив 29 діб, ще 9 діб дитина продовжувала лікування у відділенні раннього дитинства. Виписана додому в задовільному стані, без ознак ДН.

Висновки

Наведений клінічний випадок показав наявність зв'язку генетичного поліморфізму з тяжким вірус-індукованим ураженням легень. Оскільки причиною тяжкої резистентної ДН при COVID-19, імовірно, є розвиток гострого РДС, введення екзогенного сурфактанту слід розглядати як можливий варіант рятівної терапії, що і продемонстровано. Проте сурфактант-замісна терапія у пацієнтів, які не входять до когорти новонароджених, потребує подальшого вивчення.

Автори заявляють про відсутність конфлікту інтересів.

REFERENCES/ЛІТЕРАТУРА

- Cattel F, Giordano S, Bertiond C et al. (2021). Use of exogenous pulmonary surfactant in acute respiratory distress syndrome (ARDS): Role in SARS-CoV-2-related lung injury. *Respiratory Physiology and Neurobiology*. 1: 288. URL: <https://doi.org/10.1016/j.resp.2021.103645>.
- Fryer AA, Bianco A, Hepple M et al. (2000). Polymorphism at the glutathione S-transferase GSTP1 locus. A new marker for bronchial hyperresponsiveness and asthma. *Am J Resp Crit Care Med*. 161: 1437–1442.
- Khan MSI, Debnath CR, Nath PN et al. (2020). Ivermectin Treatment May Improve the Prognosis of Patients With COVID-19. *Arch Bronconeumol (Engl Ed)*. 56 (12): 828–830. doi: 10.1016/j.arbres.2020.08.007.
- Moradi M, Mojtabehzadeh M, Mandegari A et al. (2009). The role of glutathione-S-transferase polymorphisms on clinical outcome of ALI/ARDS patient treated with N-acetylcysteine. *Respiratory Medicine*. 103 (3): 434–441. URL: <https://doi.org/10.1016/j.rmed.2008.09.013>.
- Skokic F, Hudic I, Hotic N et al. (2010). Surfactant replacement therapy in influenza A H1N1. *The Pediatric infectious disease journal*. 29 (4): 387.
- Tian S, Xiong Y, Liu H et al. (2020). Pathological study of the 2019 novel coronavirus disease (COVID-19) through postmortem core biopsies. *Mod Pathol*. 33: 1007–1014. URL: <https://doi.org/10.1038/s41379-020-0536-x>.
- Wang J, Hajizadeh N, Moore EE et al. (2020). Tissue plasminogen activator (tPA) treatment for COVID-19 associated acute respiratory distress syndrome (ARDS): A case series. *J Thromb Haemost*. 18: 1752–1755. URL: <https://doi.org/10.1111/jth.14828>.
- Xu Z, Shi L, Wang Y et al. (2020). Pathological findings of COVID-19 associated with acute respiratory distress syndrome. *The Lancet. Respiratory medicine*. 8 (4): 420–422.
- Ye Z, Zhang Y, Wang Y et al. (2020). Chest CT manifestations of new coronavirus disease 2019 (COVID-19): a pictorial review. *Eur Radiol*. 30: 4381–4389. URL: <https://doi.org/10.1007/s00330-020-06801-0>.
- Znamenska TK, Kovaliova OM, Pokhylko VI et al. (2015). Association of genetic polymorphisms with risk factors for bronchopulmonary dysplasia in premature birth infants. *New Armenian Medical Journal*. 9 (3): 48–57.

Відомості про авторів:

Похилько Валерій Іванович — д.мед.н., проф., проф. каф. педіатрії №1 з пропедевтикою та неонатологією Полтавського ДМУ. Адреса: м. Полтава, вул. Шевченка, 23; тел. +38(0532) 60-20-51. <https://orcid.org/0000-0002-1848-0490>.

Чернявська Юлія Ігорівна — к.мед.н., доц. каф. педіатрії №1 з пропедевтикою та неонатологією Полтавського ДМУ. Адреса: м. Полтава, вул. Бідного, 2. <https://orcid.org/0000-0002-4522-7538>.

Росоха Зоя Іванівна — к.мед.н., директор ДЗ «Референс-центр з молекулярної діагностики МОЗ України». Адреса: м. Київ, вул. Дорогожицька, 9; тел. +38(044) 223-19-54. <https://orcid.org/0000-0002-4767-7364>.

Медведева Наталія Леонідівна — біолог молекулярно-генетичної лабораторії ДЗ «Референс-центр з молекулярної діагностики МОЗ України». Адреса: м. Київ, вул. Дорогожицька, 9. тел +38(044) 223-19-54. <https://orcid.org/0000-0002-8005-7220>.

Попова Олена Федорівна — зав. молекулярно-генетичної лабораторії ДЗ «Референс-центр з молекулярної діагностики МОЗ». Адреса: м. Київ, вул. Дорогожицька, 9; тел. +38(044) 223-19-54. <https://www.researchgate.net/profile/Olena-Popova-3>.

Стаття надійшла до редакції 14.06.2021 р., прийнята до друку 08.09.2021 р.